Trilce
ACADEMIA

¡Tu mejor opción!

Curso:

Anatomí
a

Tema:

Seminario de Histología

Ciclo

Intensivo – San Marcos

DEFINICIÓN

- Es una agrupación de células dispuestas en una organización especifica, se especializa por llevar a cabo una función específica, poseen características morfológicas comunes y un mismo origen.

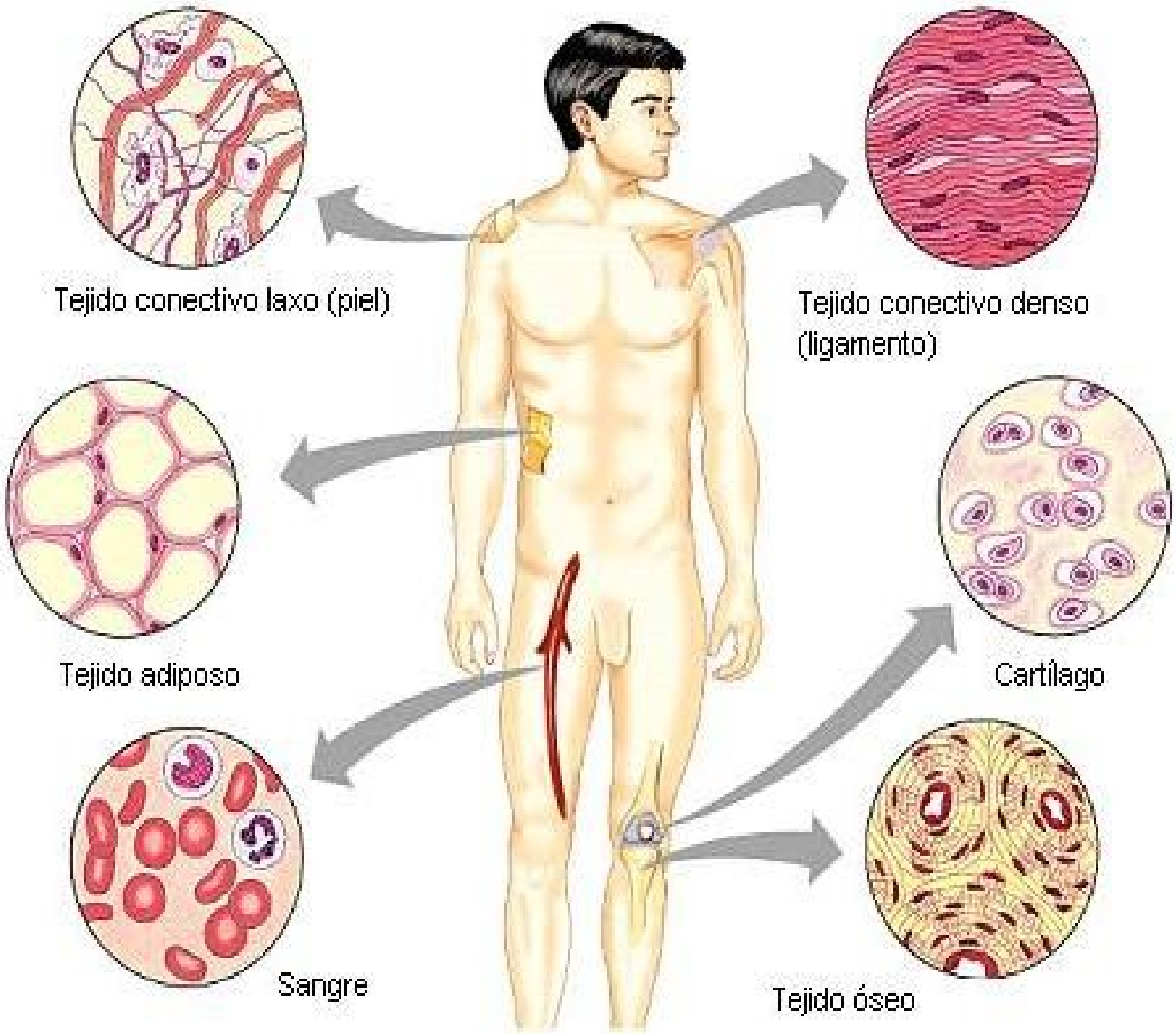

Trilce ACADEMIA

COMPONENTES DE LOS TEJIDOS

Todo tejido posee

- **Células**
- Sustancias intercelular (dando una consistencia liquida, blando, semisólido, solido o resistente).

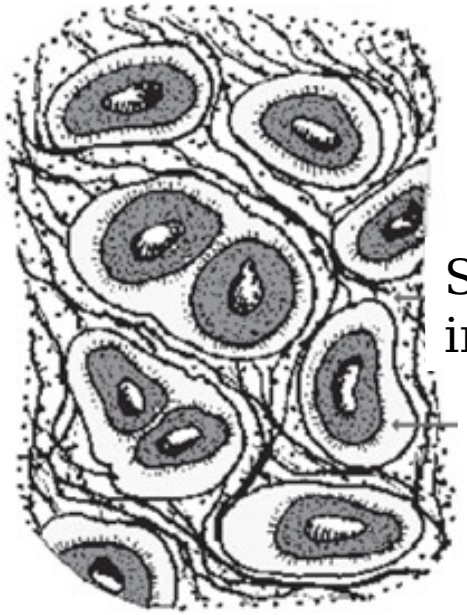

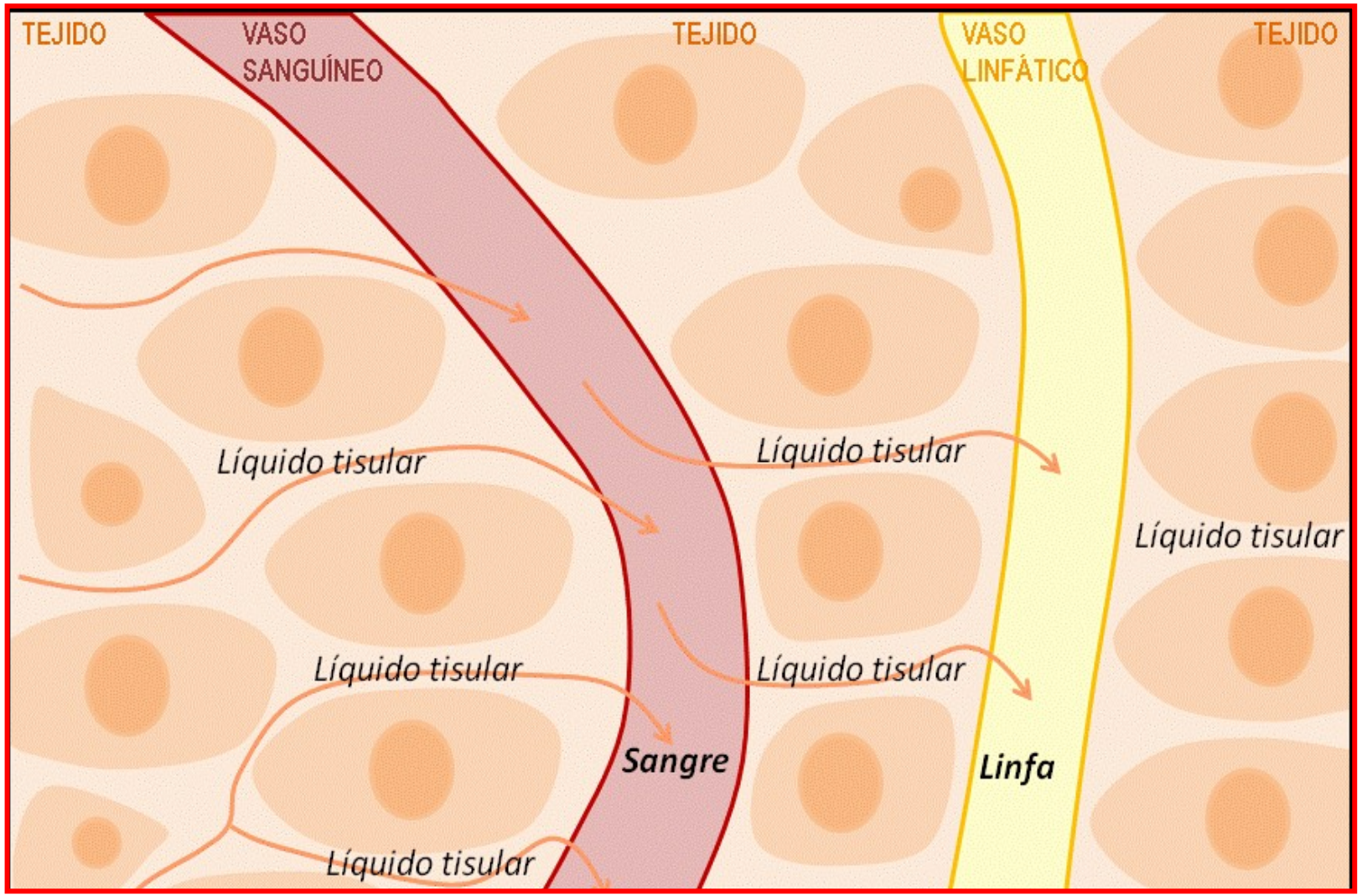

ORIGEN DE LOS TEJIDOS

- Los 4 tejidos básicos se originan de las 3 capas embrionarias primarias (endodermo, mesodermo y ectodermo) las cuales son observadas a partir de la 3ra semana posterior a la fecundación.

CAPA EMBRIONARIA	TEJIDOS
ECTODERMO	T. epitelial
	T. nervioso (excepto microglias)
MESODERMO	T. epitelial
	T. conectivos
	T. muscular (excepto músculos del iris y lengua)
ENDODERMO	T. epitelial

Trilce ACADEMIA

CLASIFICACIÓN DE LOS TEJIDO

TEJIDOS ANIMALES

- T. EPITELIAL
- T. CONJUNTIVO
- T. MUSCULAR
- T. NERVIOSO

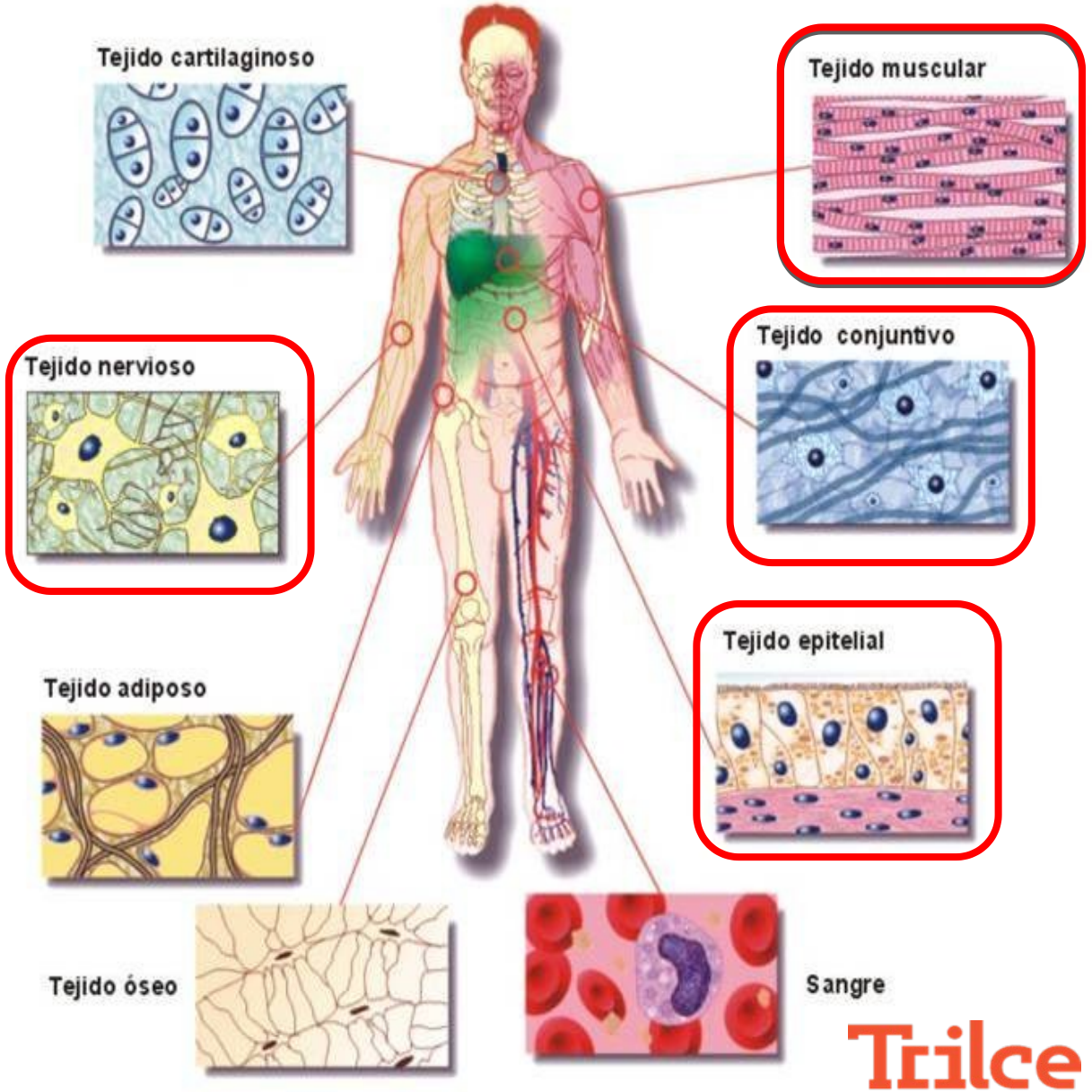

Trilce
ACADEMIA

TEJIDO EPITELIAL

Trilce
ACADEMIA

¡Tu mejor opción!

CARACTERISTICAS GENERALES

- Es un tejido muy simple y de origen múltiple.
- Sus células son pocos diferenciados.
- Avascular.
- Descansa sobre la membrana basal.
- Se nutre por difusión.
- Sus células adoptan formas geométricas.
- Se exfolian, entonces tiene una alta mitosis
- Para mantenerse unidas tiene:

- uniones ocluyentes.

- uniones adherentes.

- uniones comunicantes.

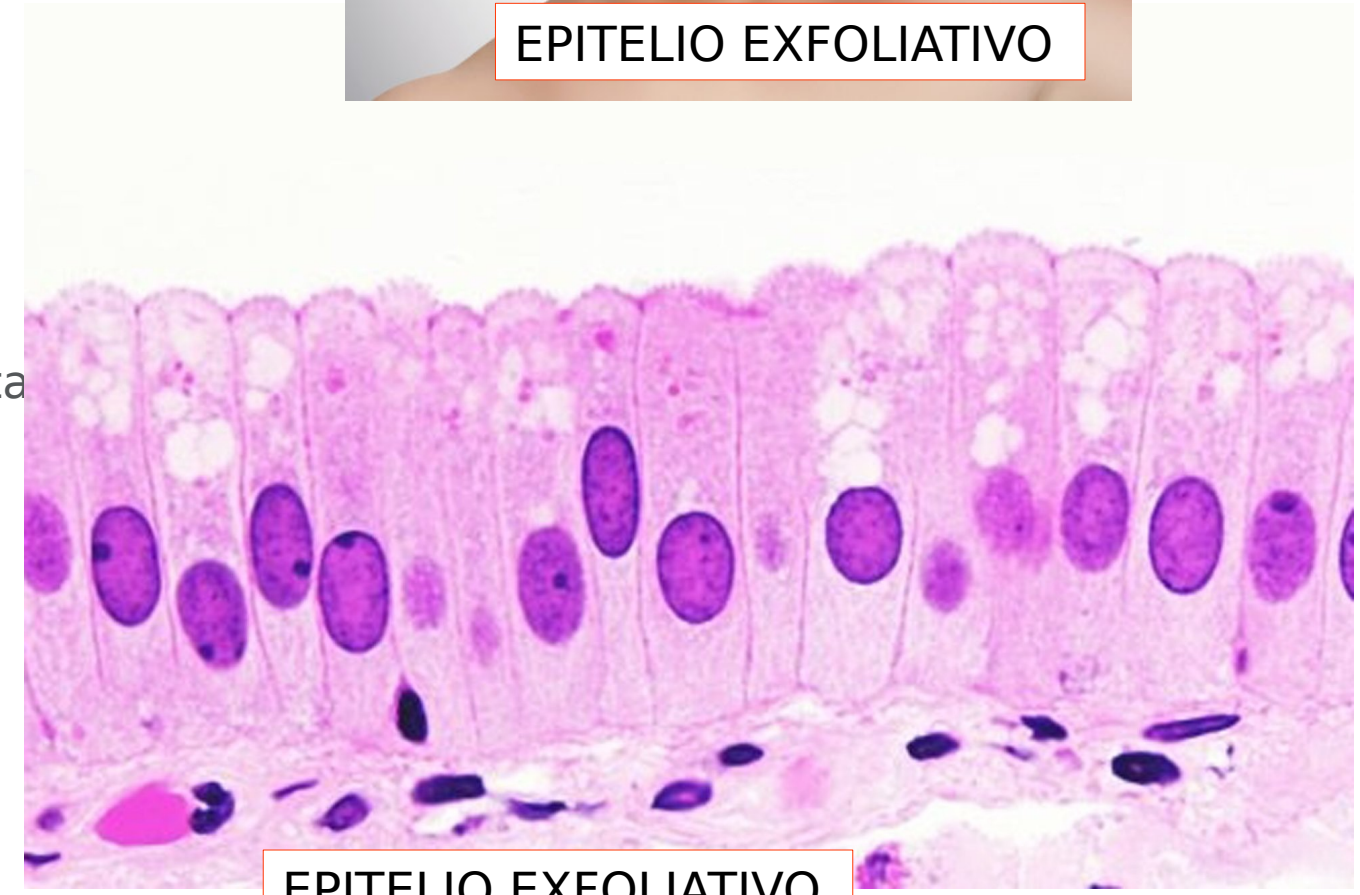

Trilce
ACADEMIA

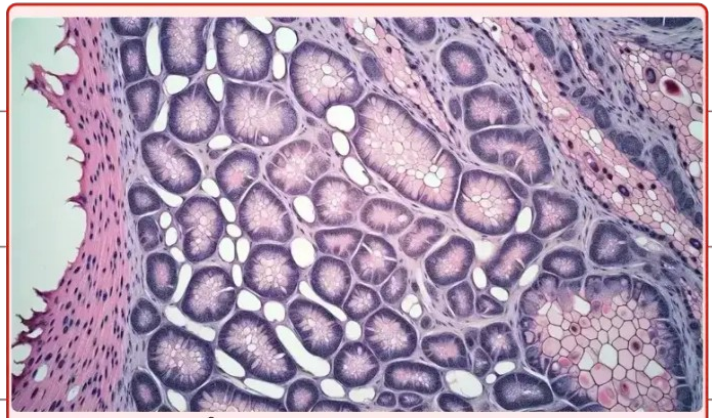

CARACTERÍSTICAS FUNDAMENTALES DEL TEJIDO EPITELIAL

1. FUNCIONES DEL TEJIDO EPITELIAL
2. POLARIDAD Y ESPECIALIZACIONES DE LA MEMBRANA CELULAR EPITELIAL
3. UNIONES INTERCELULARES EN EL TEJIDO EPITELIAL
4. CLASIFICACIÓN Y TIPOS DE CÉLULAS EN EL TEJIDO EPITELIAL
5. GLÁNDULAS Y SECRECIÓN EN EL TEJIDO EPITELIAL
6. FUNCIONES VITALES DEL TEJIDO EPITELIAL

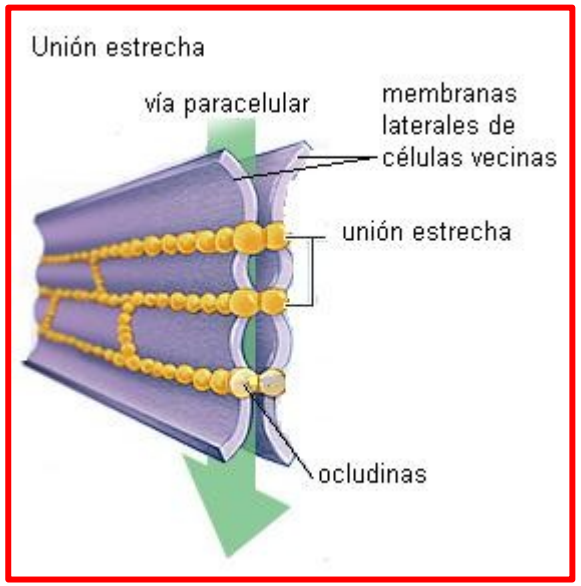

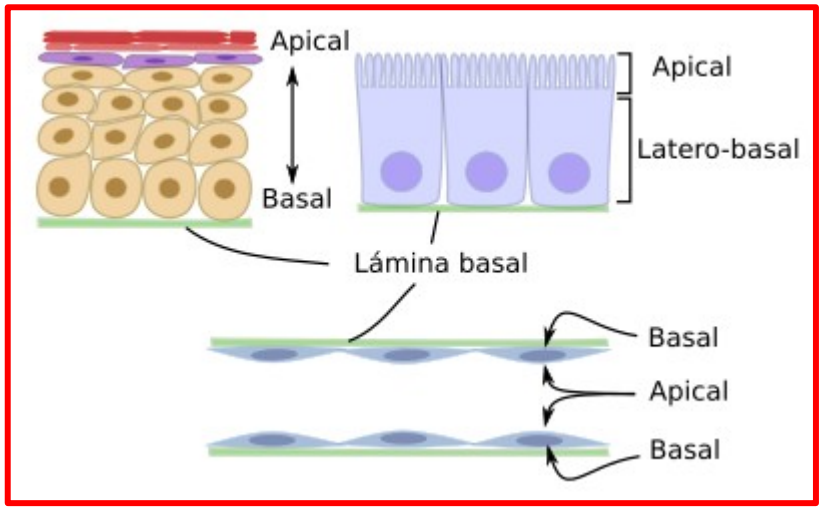

La membrana basal del epitelio se colorea principalmente con la tinción Ácido Periódico de Schiff (PAS), que la tiñe de color fucsia característico por su alto contenido de polisacáridos. Otras técnicas como la tricrómica de Masson o impregnaciones argénticas también pueden visualizarla y resaltar otras estructuras del tejido.

Membrana basal: constituida por colágeno, glucoproteínas, proteoglucanos

Formada por:

Lámina basal: constituida por lámina lúcida y lámina densa, se encuentra más próxima al tejido epitelial. Puede hallarse en epitelios, adipocitos, células musculares, células de Schwann.
Lámina reticular: el tejido conectivo se encuentra más cercano

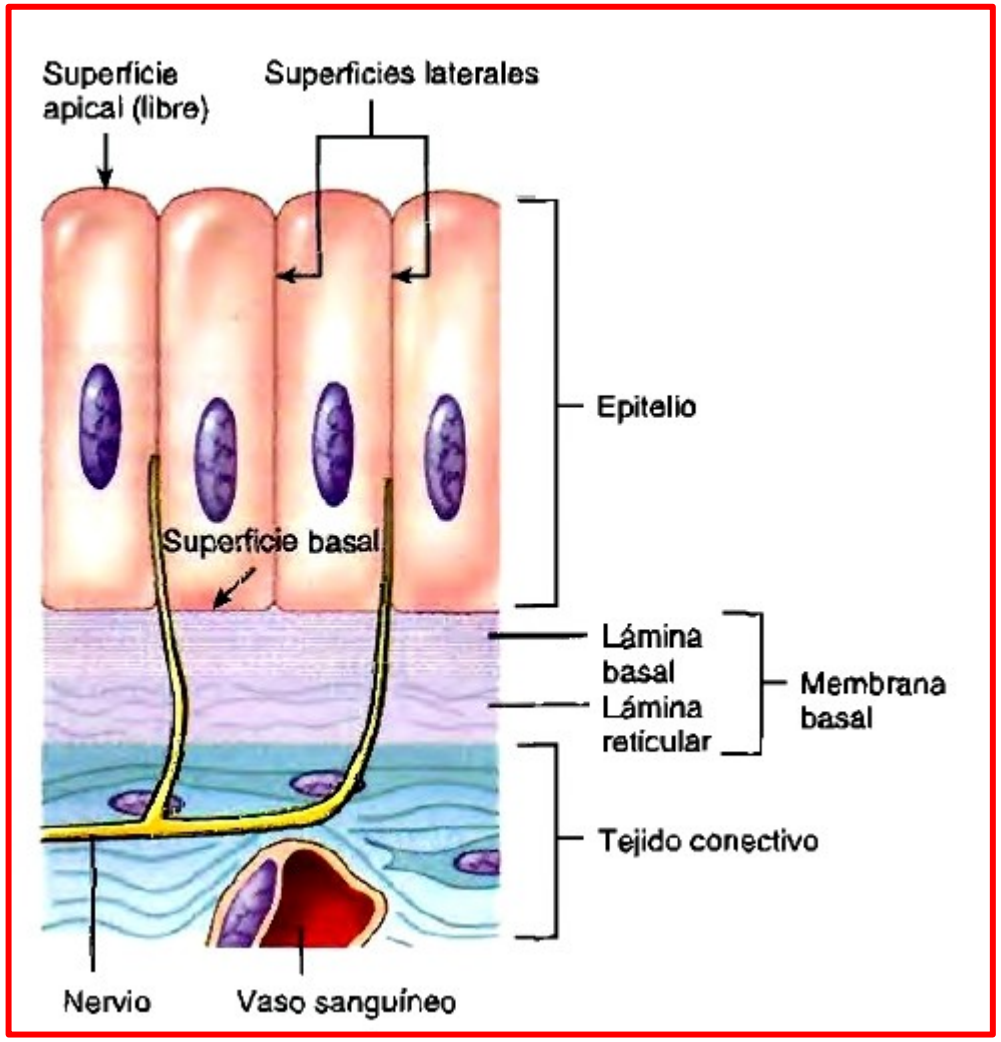

FUNCIONES DEL TEJIDO EPITELIAL

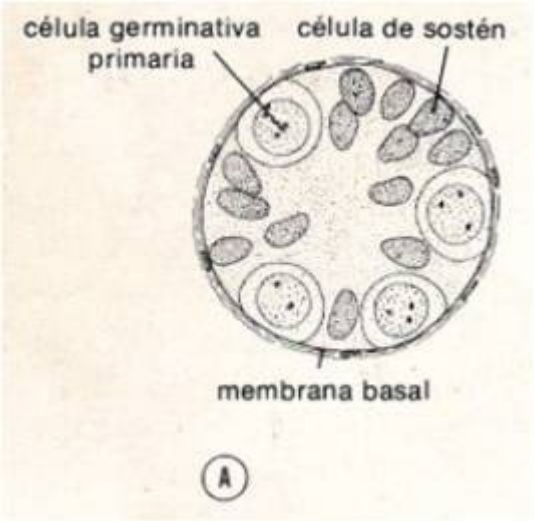

Funciones

- Protectora
- Germinativa
- Contráctil
- Sensorial
- Filtración
- Difusión gases
- Secreción

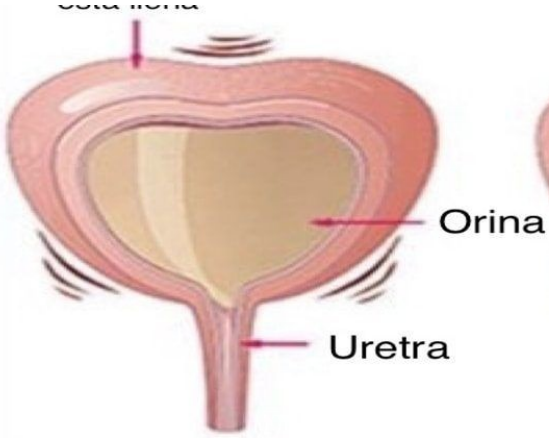

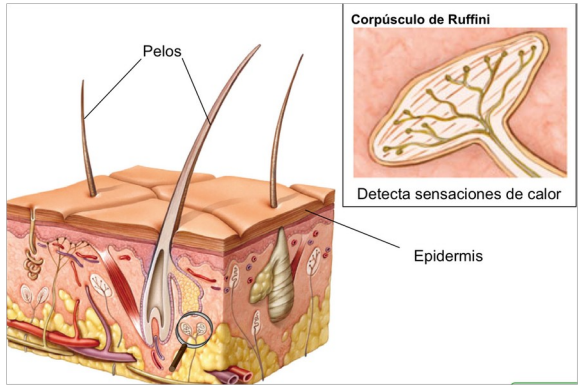

CLASIFICACIÓN DE EPITELIOS

Trilce
ACADEMIA

¡Tu mejor opción!

TIPOS DE EPITELIO

EPITELIO REVESTIMIENTO

- externas e internas del cuerpo, así como la superficie de muchos órganos y, por lo general, forma cubiertas elásticas y resistentes.

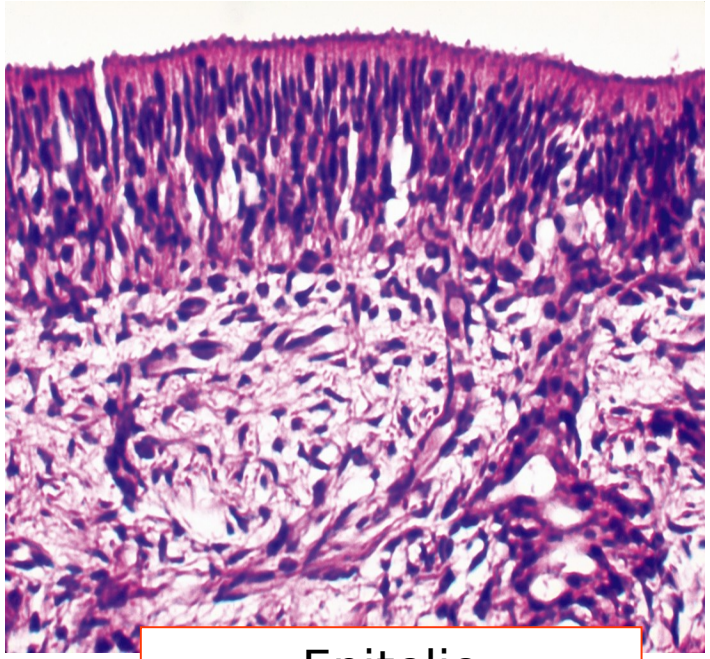

Epitelio estratificado

EPITELIO GLANDULAR

- Sus células se especializan en la elaboración de sustancias, por lo que este tejido constituye la parte fundamental de las glándulas.

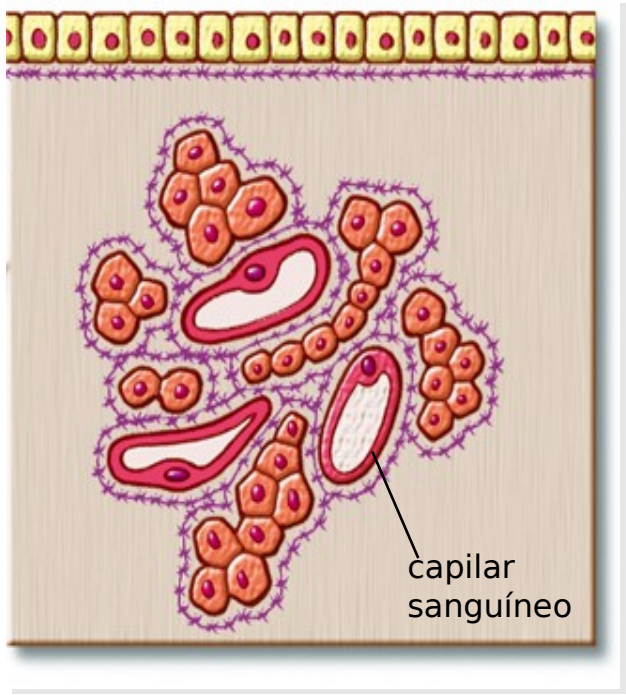

Glándula endocrina.

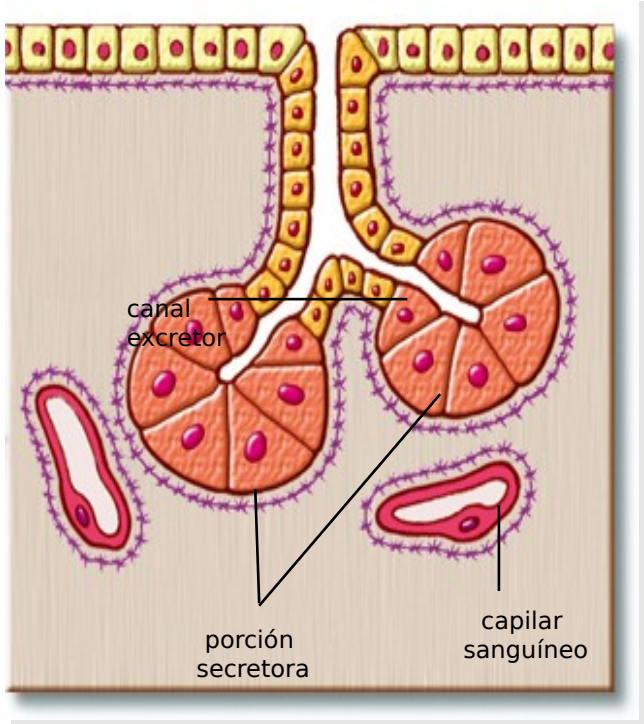

Glándula exocrina.

Trilce ACADEMIA

EPITELIO
REVESTIMIENTO

Trilce
ACADEMIA

¡Tu mejor opción!

SIMPLES

Epitelio simple escamosa

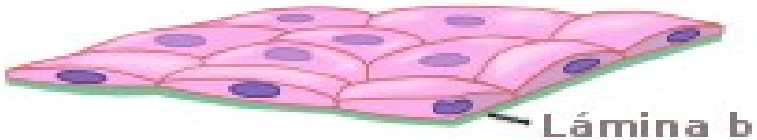

Epitelio simple cúbico

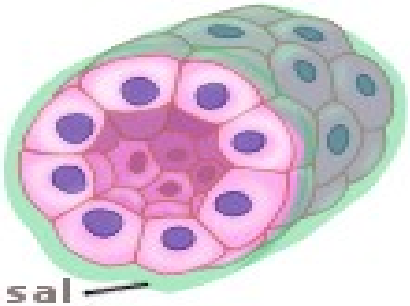

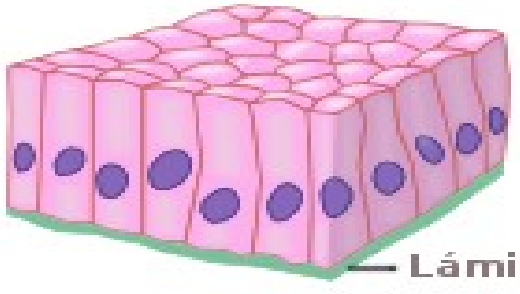

Epitelio simple prismático

Epitelio pseudoestratificado

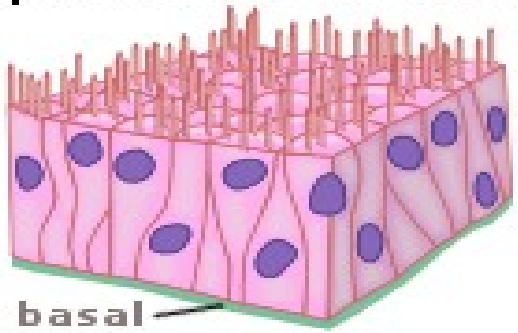

Epitelio estratificado plano

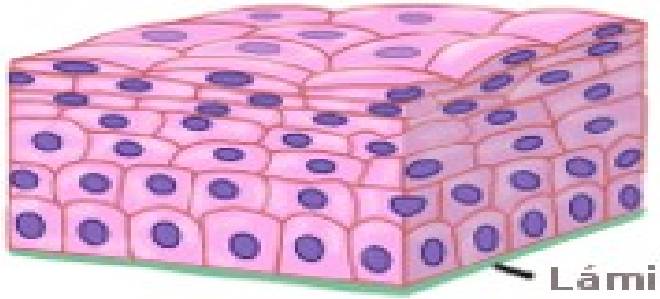

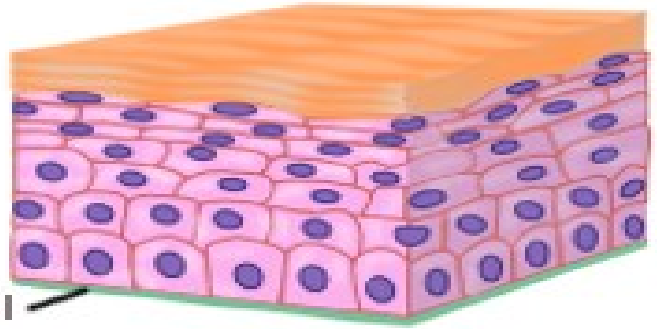

Epitelio estratificado plano queratinizado

ESTRATIFICADOS

Epitelio estratificado prismático

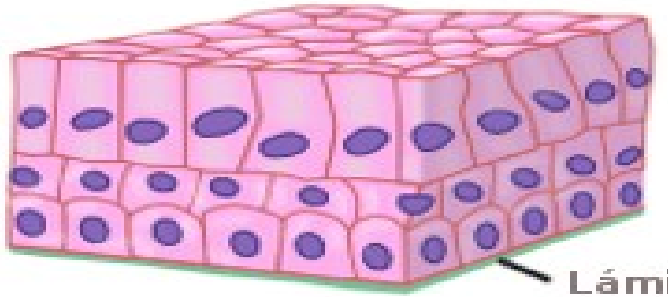

Epitelio estratificado cúbico



Epitelio de transición

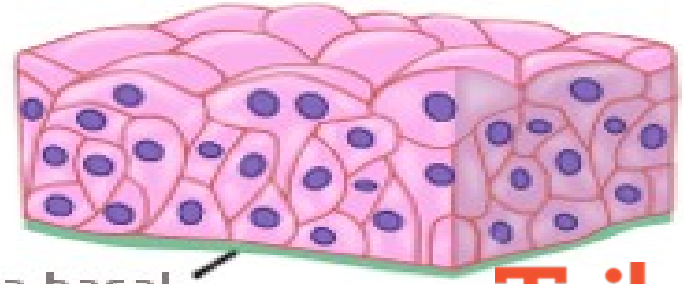

Trilce
ACADEMIA

EPITELIO SIMPLE

Tipo: Simple escamoso

Composición: capa única de células planas
Funciones: permite el paso de sustancias por difusión y ósmosis
Ubicación: forma las paredes de los vasos sanguíneos, alvéolos pulmonares, glomérulos de los riñones.

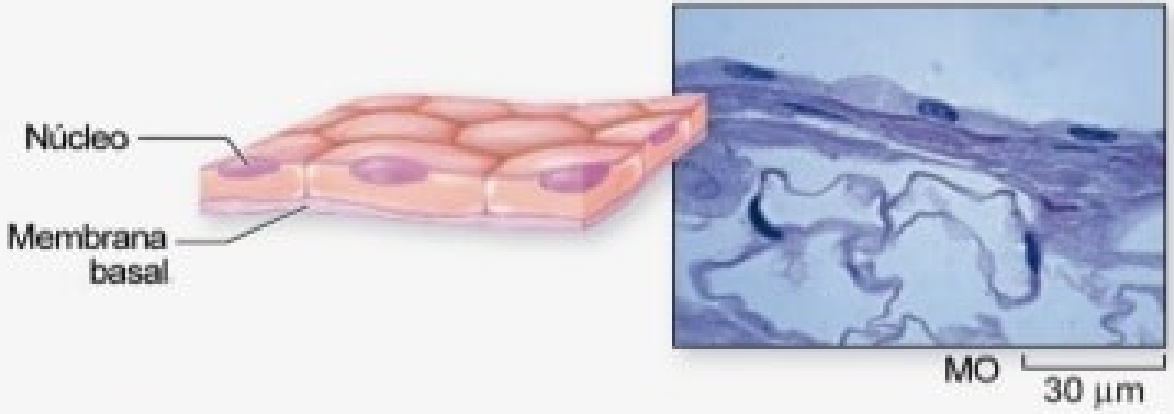

Tipo: Simple cuboidal

Composición: capa única de células cuboidales
Funciones: permite el paso de sustancias por difusión y ósmosis
Ubicación: interior de los túbulos renales, glándulas.

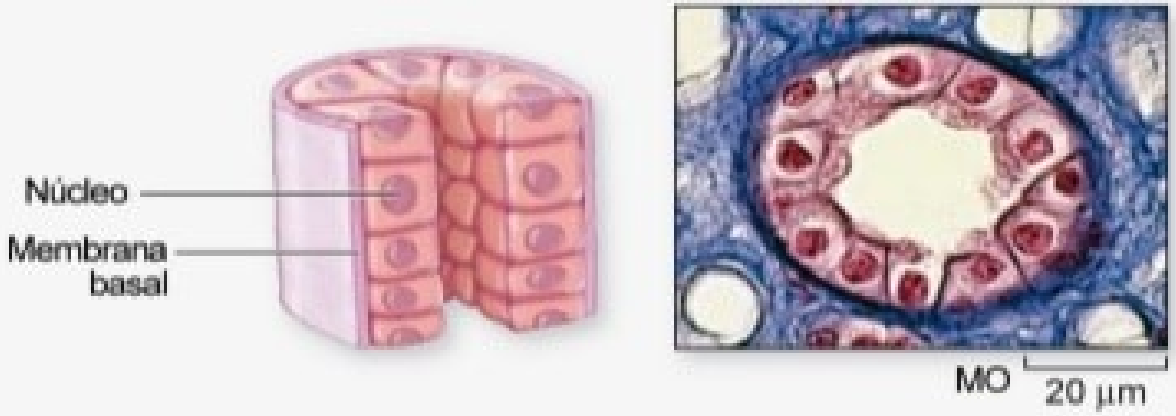

Tipo: Simple columnar

Composición: capa única de células columnares; pueden tener cilios
Funciones: secretan y absorben sustancias; mueven el óvulo/embrión a lo largo de las trompas de Falopio.
Ubicación: Trompas de Falopio (ciliado); interior del tubo digestivo; bronquios (ciliado)

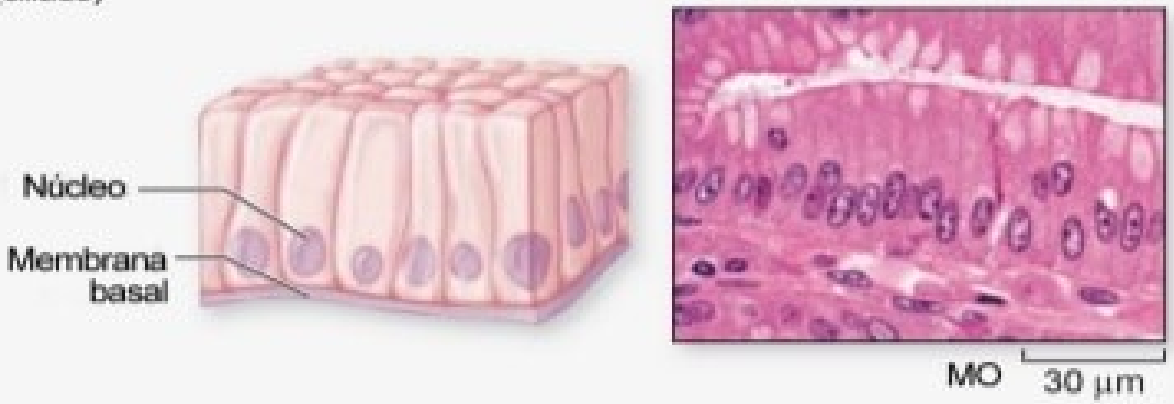

EPITELIO CILINDRICO SIMPLE CON CHAPA ESTRIADA

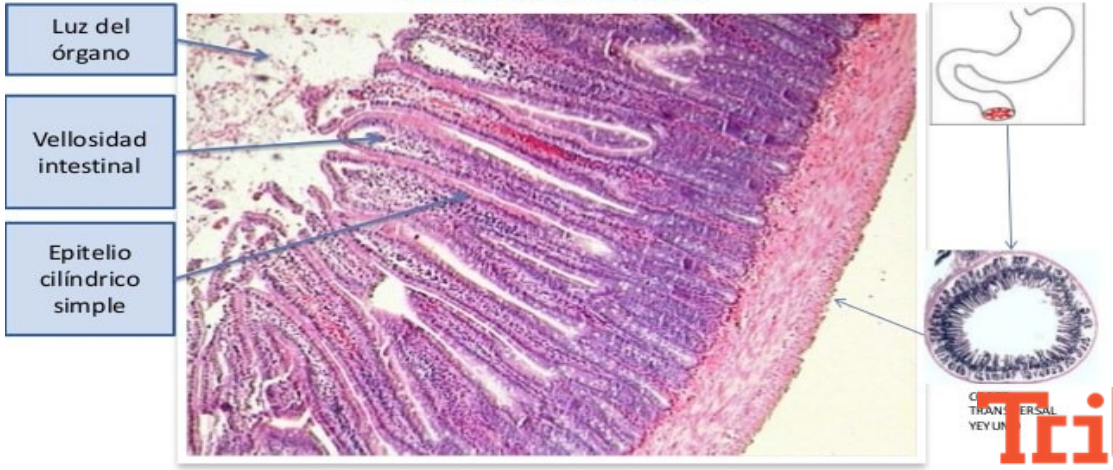

Yeyuno H/E 4X

Trilce ACADEMIA

EPITELIO ESTRATIFICADO

Tipo: Estratificado escamoso

Composición: varias capas de células planas
Funciones: protege áreas sujetas a abrasión, previene pérdida de agua e infecciones
Ubicación: capas externas de la piel, interior de cavidades corporales.

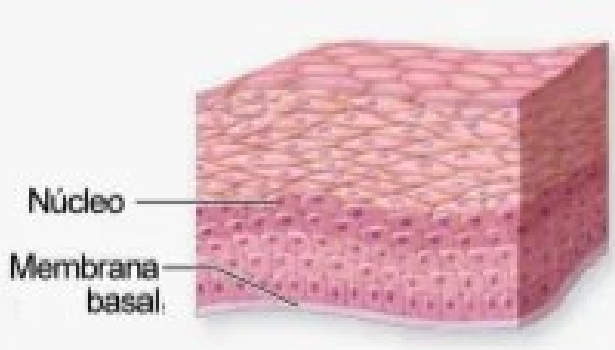

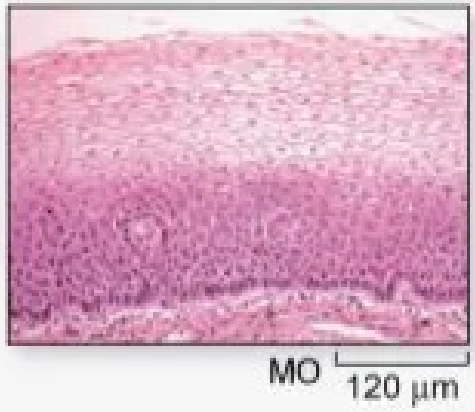

Tipo: Estratificado cuboidal

Composición: varias capas de células cúboidales
Funciones: transporta el sudor, secreta hormonas
Ubicación: glándulas sudoríparas, ovarios.



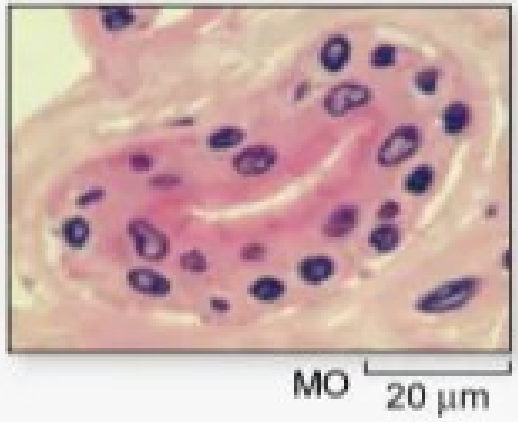

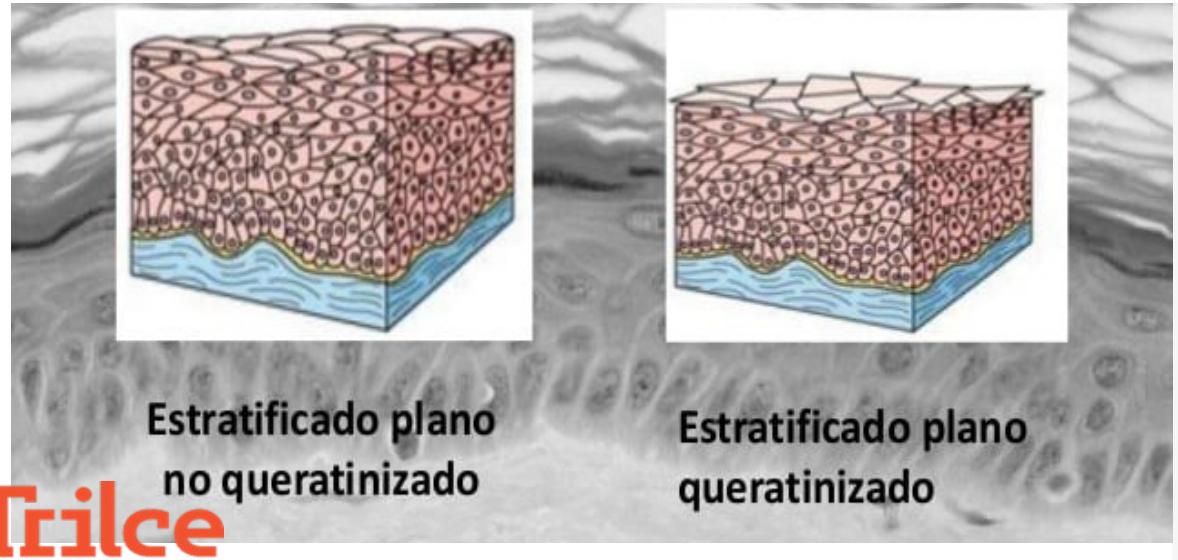

Tipo: Pseudoestratificado columnar

Composición: una única capa de células columnares con núcleos escalonados. Pueden ser ciliadas.
Funciones: secreta e impulsa mucus
Ubicación: Tracto respiratorio superior (epitelio ciliado)

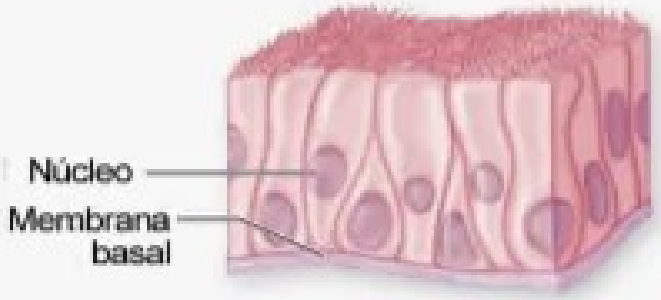

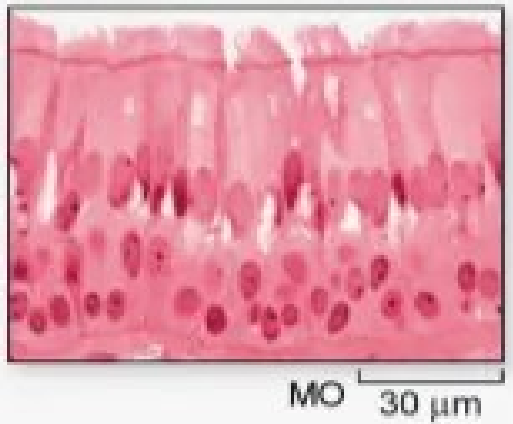

Trilce
ACADEMIA

EPITELIO GLANDULAR

Trilce
ACADEMIA

¡Tu mejor opción!

FUNCIÓN

- se encuentran incluidos en el tejido conectivo, de hecho este tejido forma el sostén (estroma) del tejido epitelial funcional (parénquima), formando órganos que en general reciben el nombre de glándulas.

- Su función es la elaboración y secreción de sustancias
- Sustancias secretadas: enzimas, hormonas, mucinas, grasas, etc.

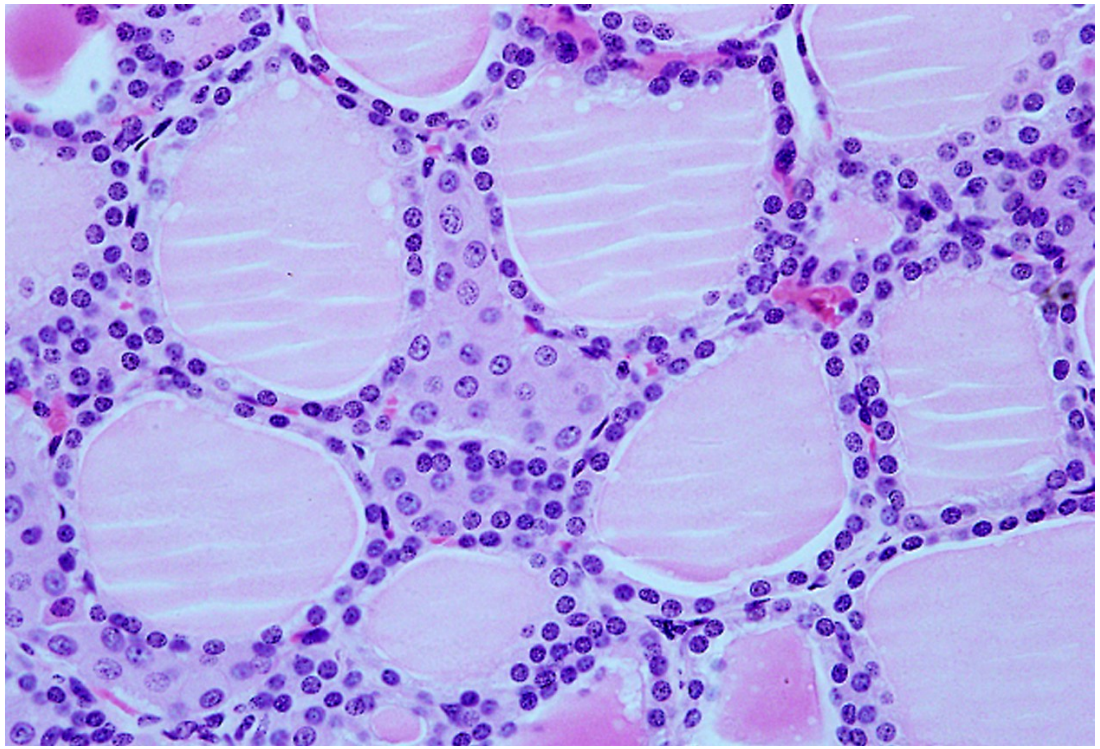

Corte: Tiroide. Coloración: HE.

Trilce ACADEMIA

CLASIFICACIÓN

Trilce
ACADEMIA

¡Tu mejor opción!

SEGÚN EL NÚMERO DE CÉLULAS

- **Unicelular.-** una sola célula secretora en una superficie no secretora.
- **Pluricelular.-** compuestas por mas de una célula especializada en la secreción, pueden formar un órgano o ser parte de otro.

UNICELULAR

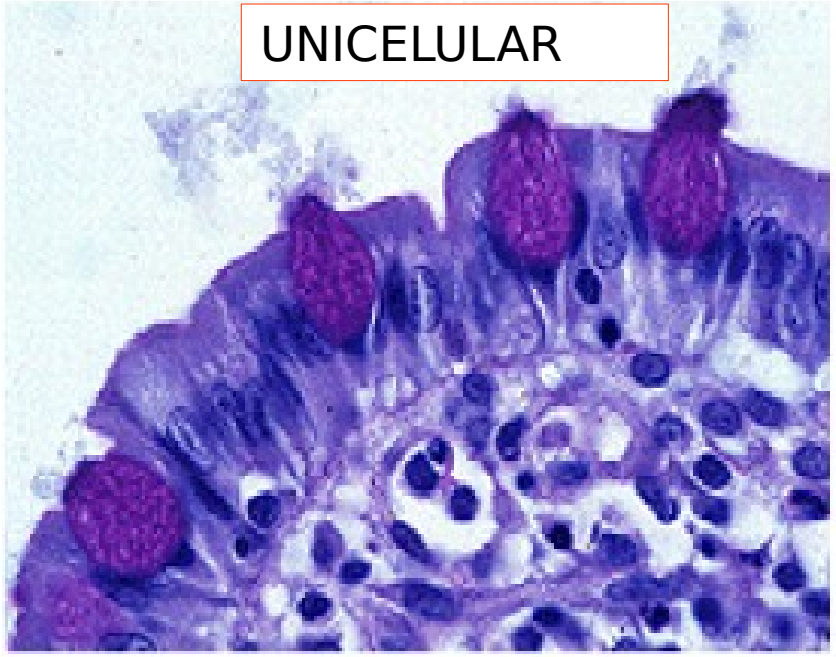

Células caliciformes

PLURICELULAR

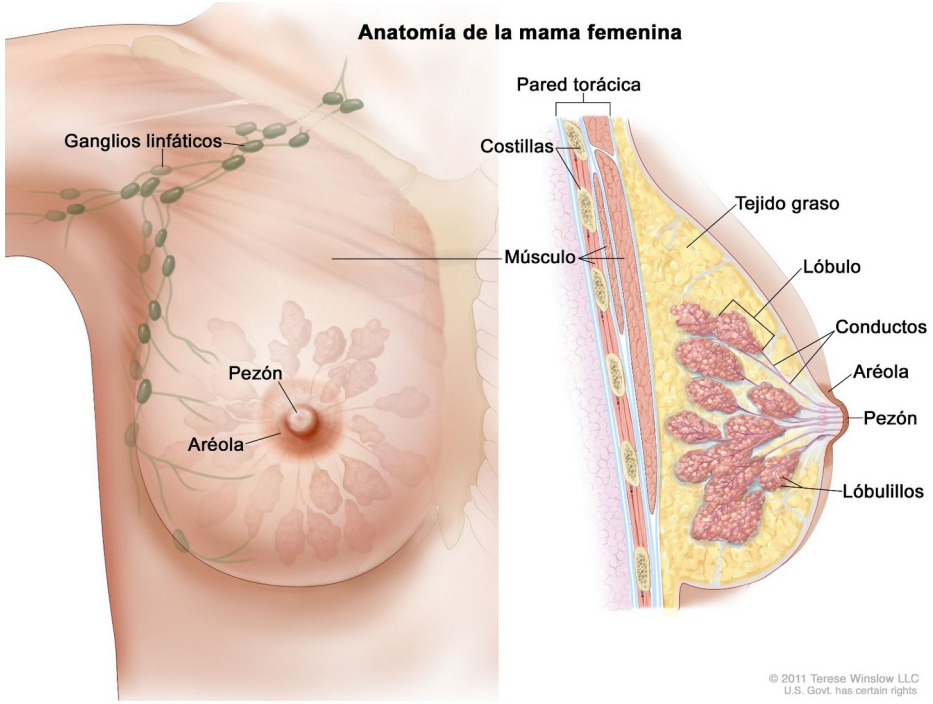

g. mamarias

Trilce ACADEMIA

SEGÚN EL LUGAR DONDE SE VIERTE LA SECRECIÓN

- **Exocrinas:** con conductos secretores para verter sus productos al exterior del cuerpo (glándulas sudoríparas, sebáceas y mamarias), o a la luz del tubo digestivo (glándulas salivales, hígado, etc.).
- **Endocrinas:** sin conductos secretores, vierten sus productos a la sangre (glándulas hormonales).
- **Mixtas:** con secreción externa e interna (páncreas).

EXOCRINA

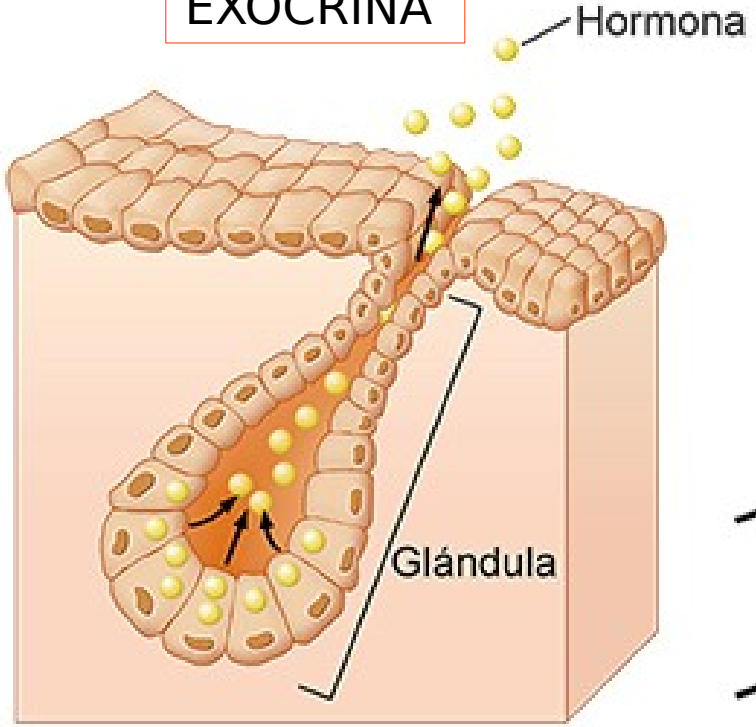

ENDOCRINA

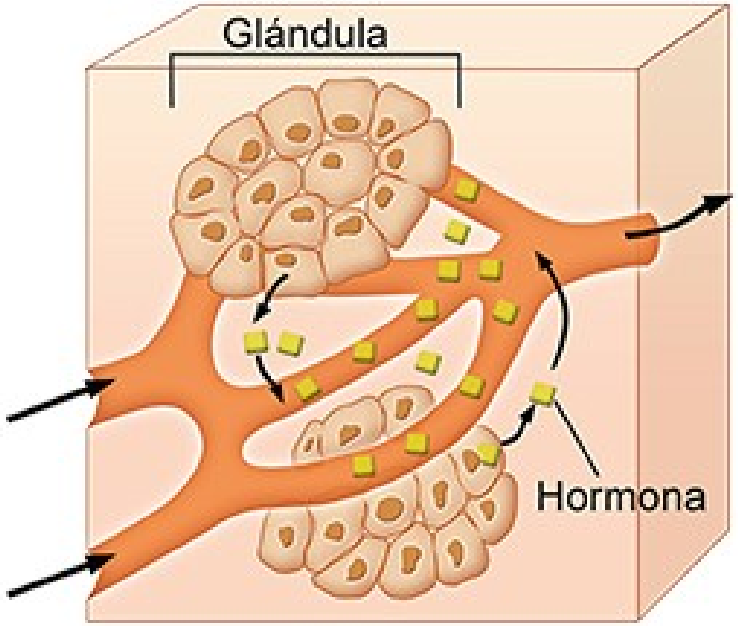

MIXOCRINA

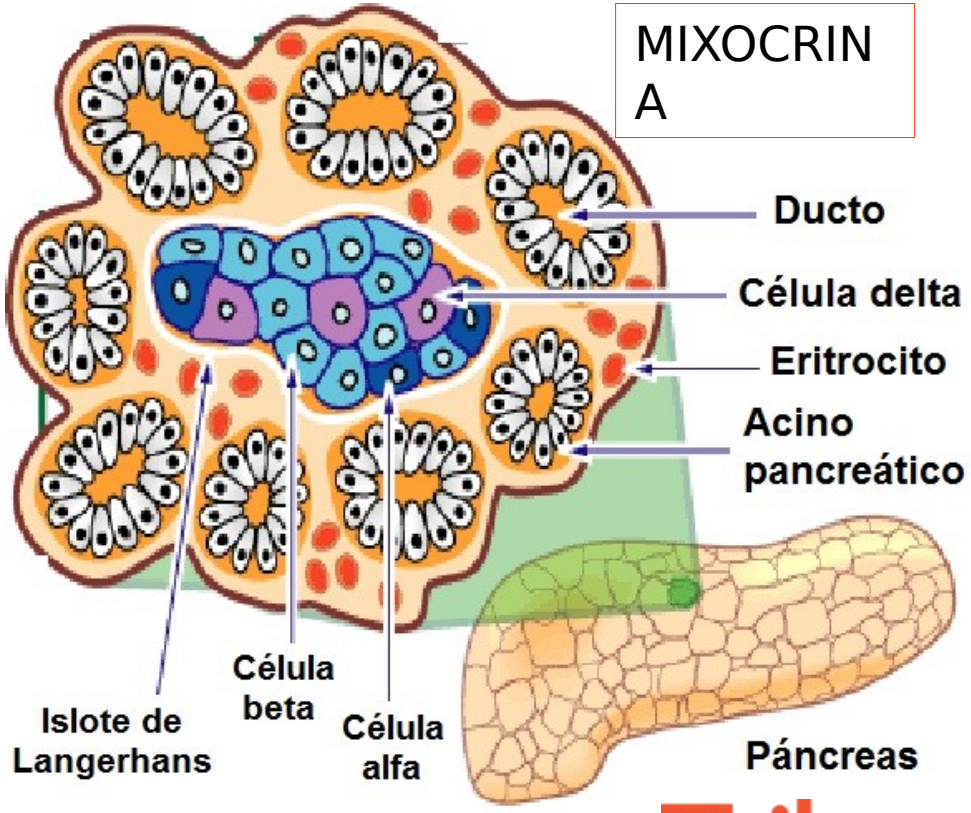

Trilce ACADEMIA

SEGÚN LA FORMA DE LA PORCIÓN SECRETORA

- Pueden se de tres forma: tubular, alveolar y acinosa.
- Con dos grandes tipos de ramificación:
  - **Simple**
  - **Simple ramificada**
  - **Compuesta**

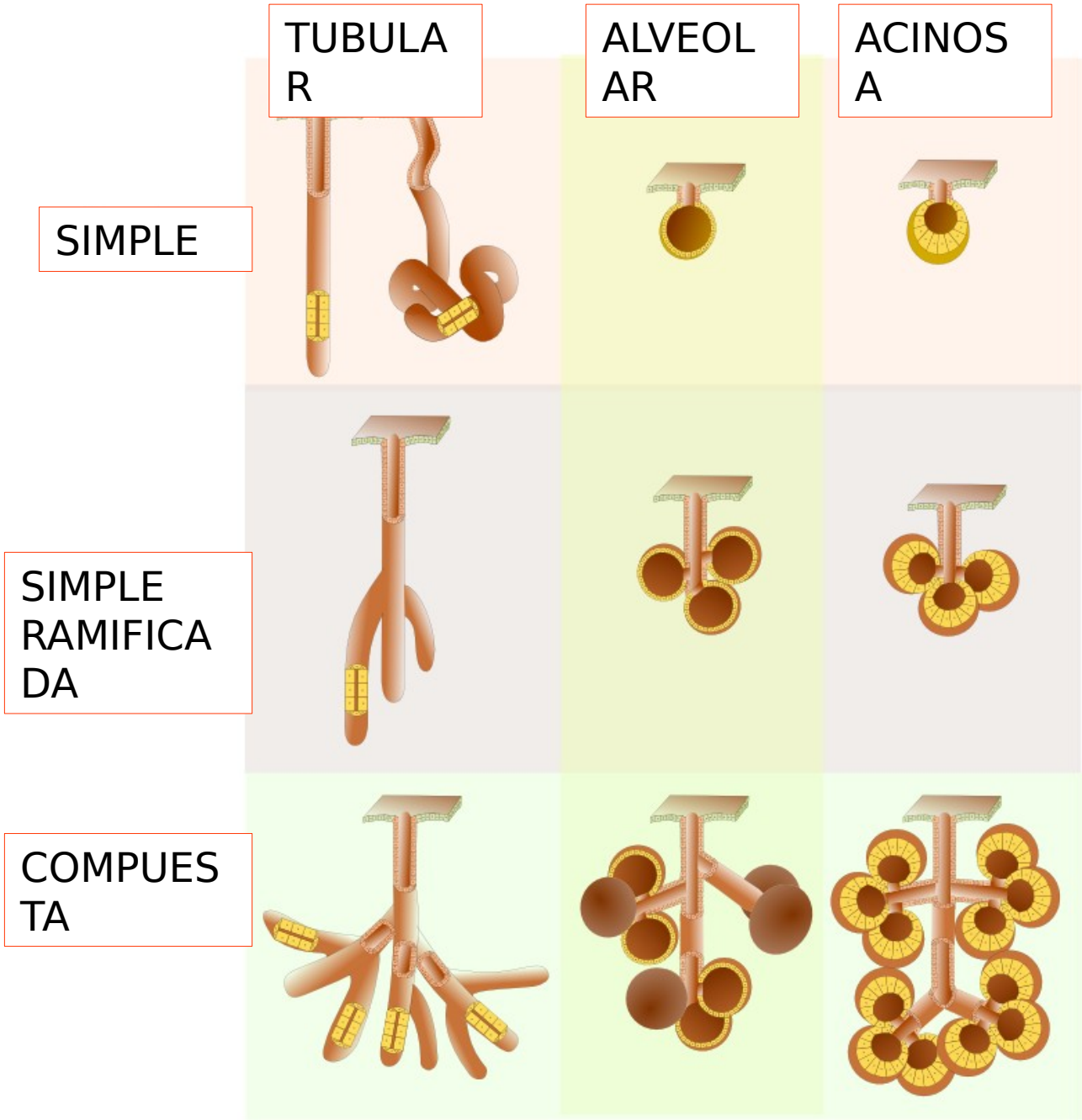

Trilce ACADEMIA

SEGÚN EL TIPO DE SECRECIÓN ELABORADA

- **Acino serosa:** formado por células con secreción fluida formada por proteínas y también polisacáridos.
- **Acino mucosa:** formado por células con secreción muy viscosa formada por mucina e hidratos de carbono.
- **Acino Mixto:** una mezcla de los anteriores mencionados.

Trilce
ACADEMIA

SEGÚN LA FORMA EN QUE SE PRODUCE LA SECRECIÓN

- **Merocrina:** Se descarga a través de la membrana sin pérdida de citoplasma. Ejemplo: glándulas sudoríparas y caliciformes.
- **Apocrina**: La secreción se descarga al romperse la parte distal de la célula, con pérdida de citoplasma. Ejemplo: glándulas mamarias.
- **Holocrina:** La secreción se efectúa por la rotura de las células secretoras. Ejemplo: glándulas sebáceas.

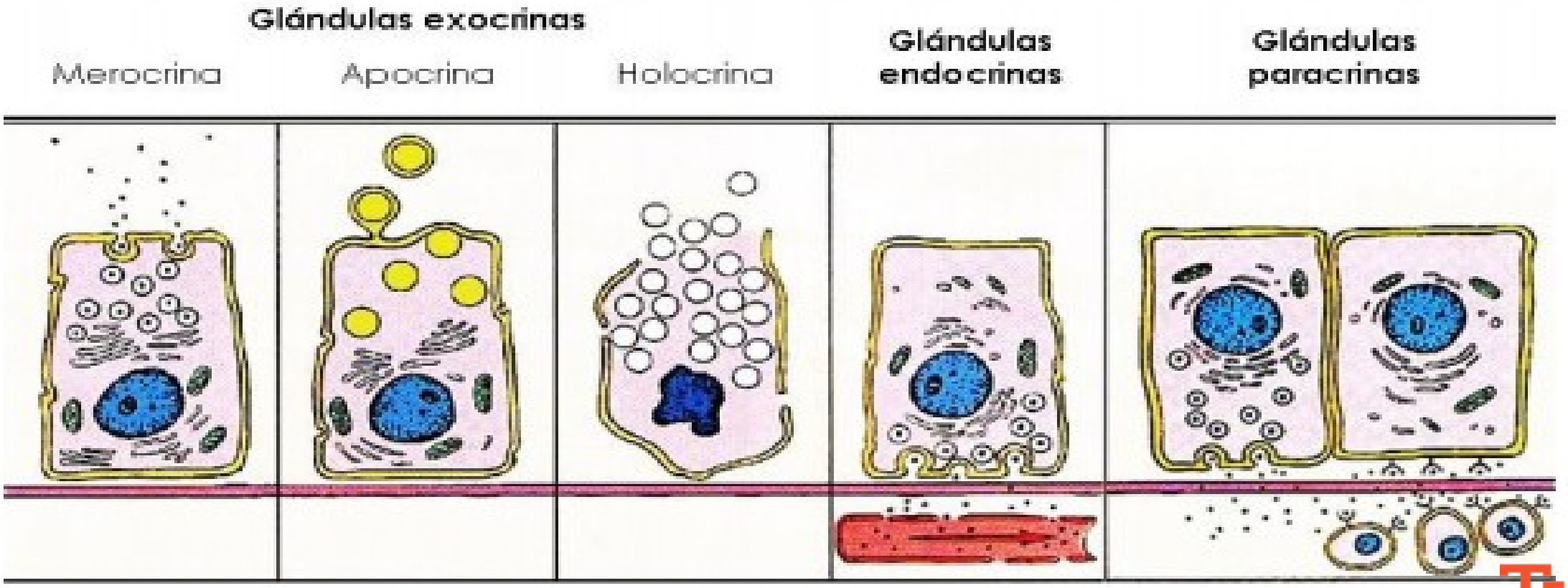

Trilce
ACADEMIA

TEJIDO CONJUNTIVO

Trilce
ACADEMIA

¡Tu mejor opción!

CARACTERÍSTICAS GENERALES

- Presenta diversos tipos de células (células propias y células procedentes de la sangre).
- Posee vasos sanguíneos.
- Posee terminaciones nerviosas al igual que el tejido epitelial.
- Posee abundante sustancia intercelular y fibras.
- Las células tienen un alto poder de regeneración.

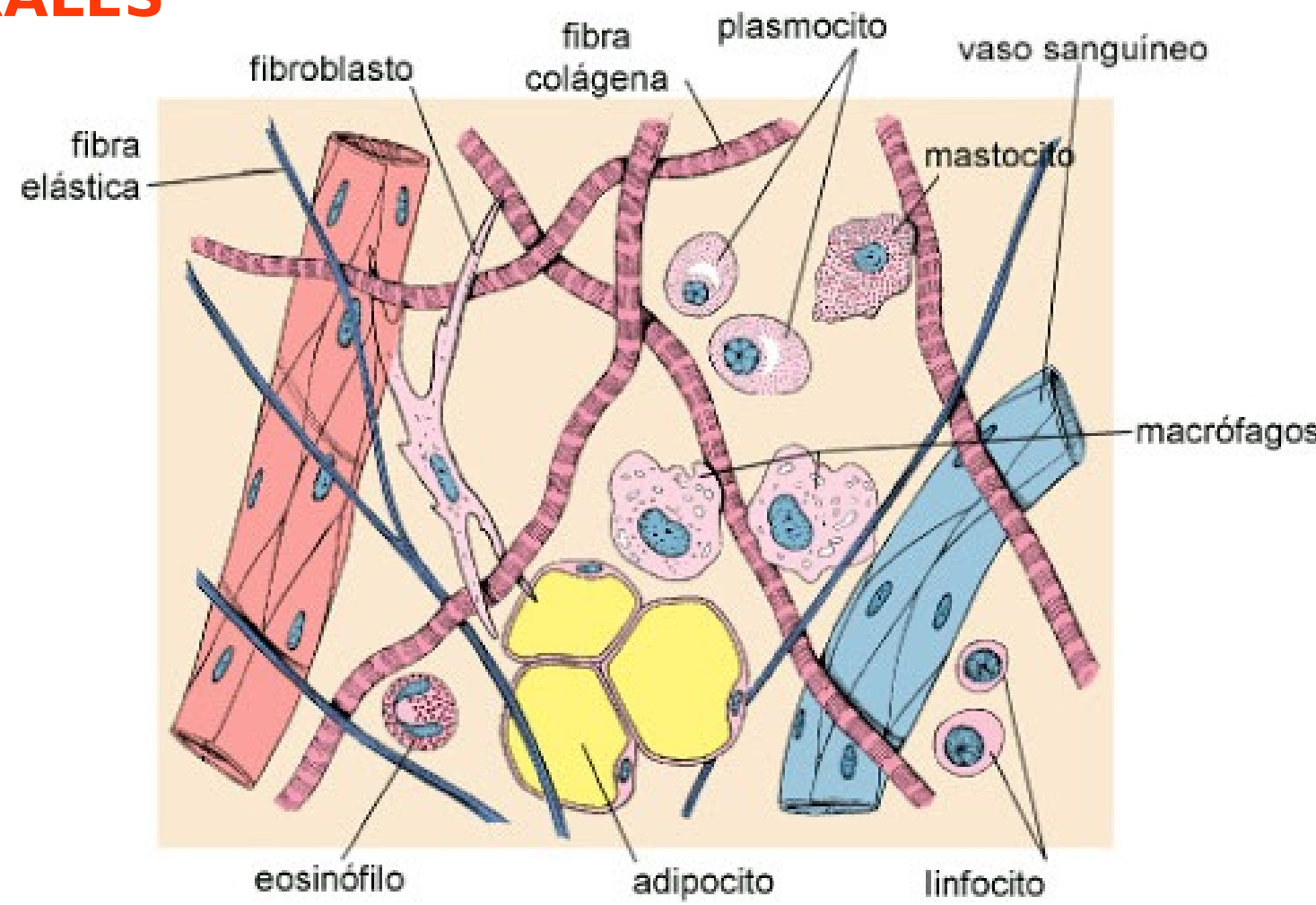

Trilce ACADEMIA

FUNCIÓN

- **Relleno:** llena los espacios que dejan entre sí los órganos.
- **Sostén:** los tejidos óseo y cartilaginoso (variedades de tejido conjuntivo) son responsables principalmente del sostenimiento del cuerpo.
- **Defensa:** a través de sus células llamadas macrófagos, células plasmáticas y leucocitos.
- **Nutritiva:** al poseer vasos sanguíneos, el tejido conectivo se encarga de nutrir a otros tejidos como el epitelial, óseo y cartilaginoso.
- **Almacenamiento:** realizado por el tejido adiposo, que almacena material energético.

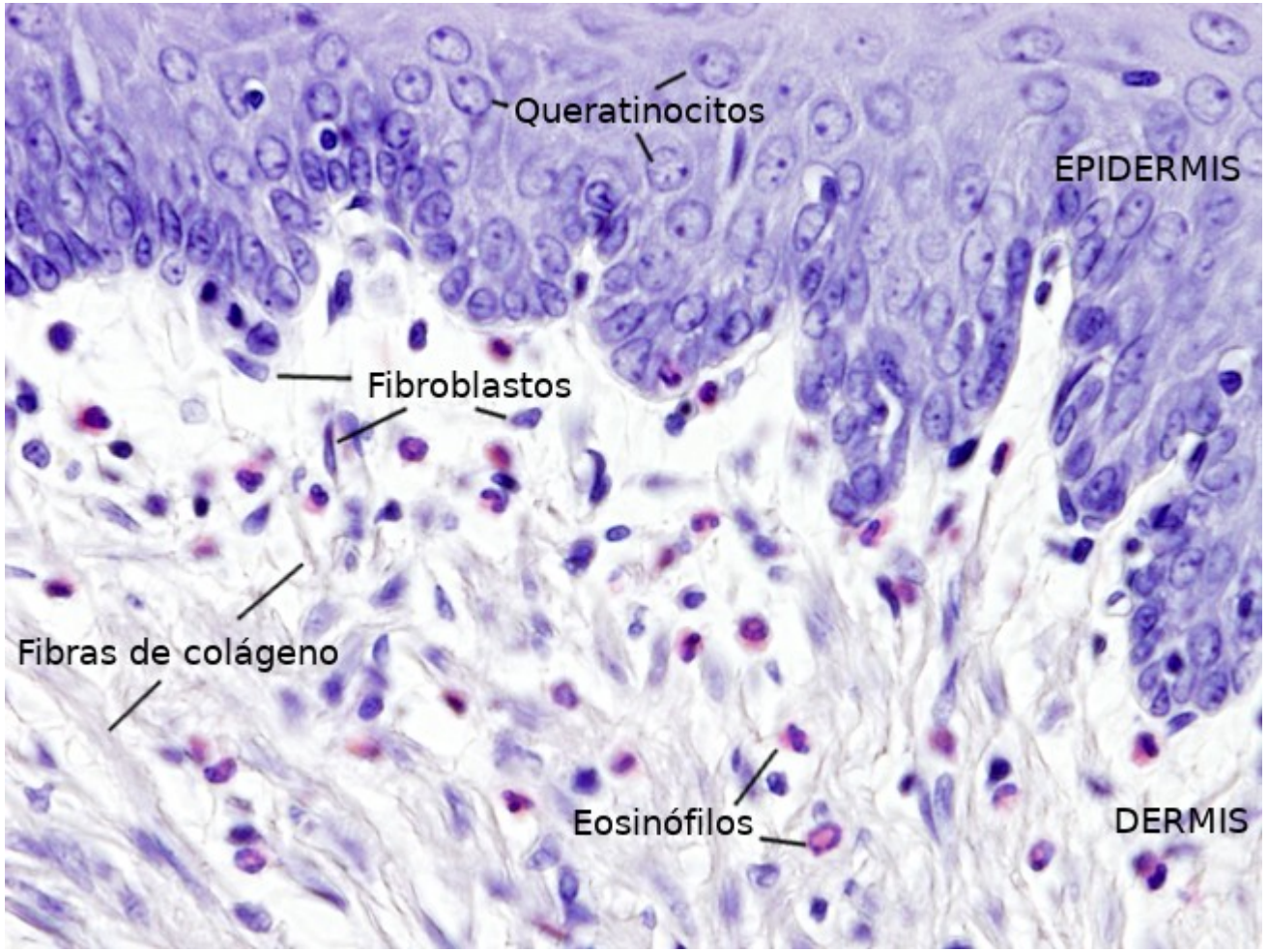

Trilce
ACADEMIA

TEJIDO CONJUNTIVO PROPIAMENTE DICHO

Trilce
ACADEMIA

¡Tu mejor opción!

TEJIDO CONJUNTIVO LAXO

- Es un tejido cuyos componentes estructurales presentan igual proporción. Es el tejido conectivo más abundante, rellena espacios entre las fibras y haces musculares, sirve de apoyo a los epitelios, etc. Este tejido es de consistencia delicada, flexible y poco resistente a la tracci

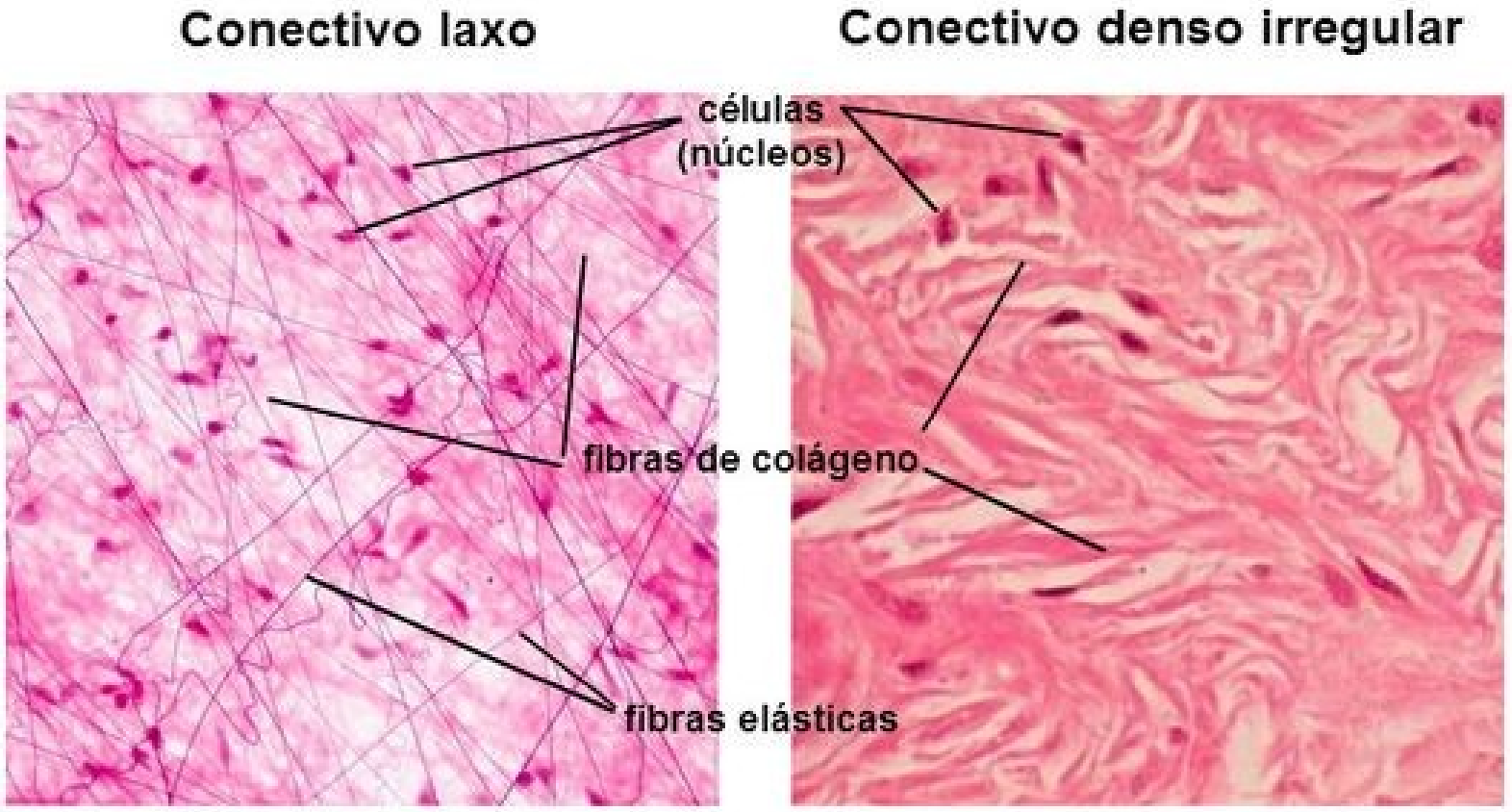

Trilce
ACADEMIA

TEJIDO CONJUNTIVO DENSO

Está formado por los mismos elementos estructurales del tejido laxo, pero con predominio de las fibras colágenas. Es menos flexible que el tejido laxo y es mucho más resistente a las tracciones.
Se ubica en tendones, ligamentos, dermis profunda, periostio, pericondrio.

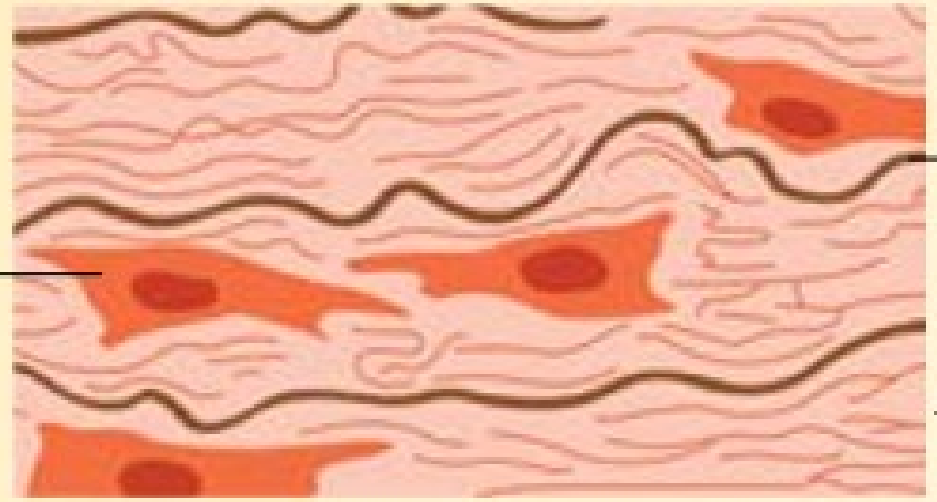

Tejido conectivo denso regular



Tejido conectivo denso irregular

Trilce ACADEMIA

Tejido conjuntivo denso irregular

- RESISTENCIA (al estiramiento y ladistensión)
- Fibras colágenas MAYORITARIAMENTE
- Escasa sustancia fundamental
- Células: fibroblastos
- Ubicación: submucosa del aparatodigestivo, capa reticular o profunda dermis

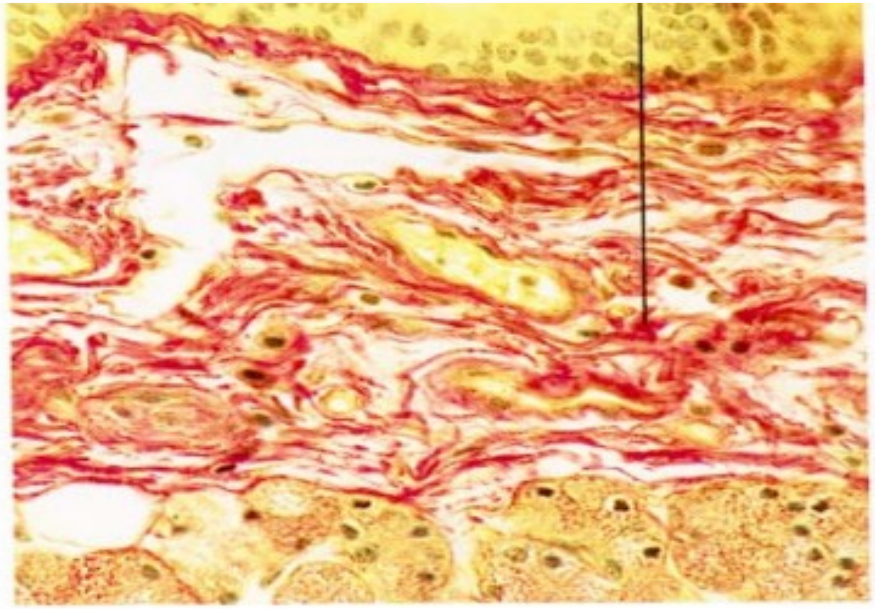

Fig. 8-4. Fotomicrografía de **tejido conectivo denso irregular** de un tabique de la glándula parótida, que muestra **fibras de colágeno teñidas de rojo.** Tinción de van Gieson. ×275.

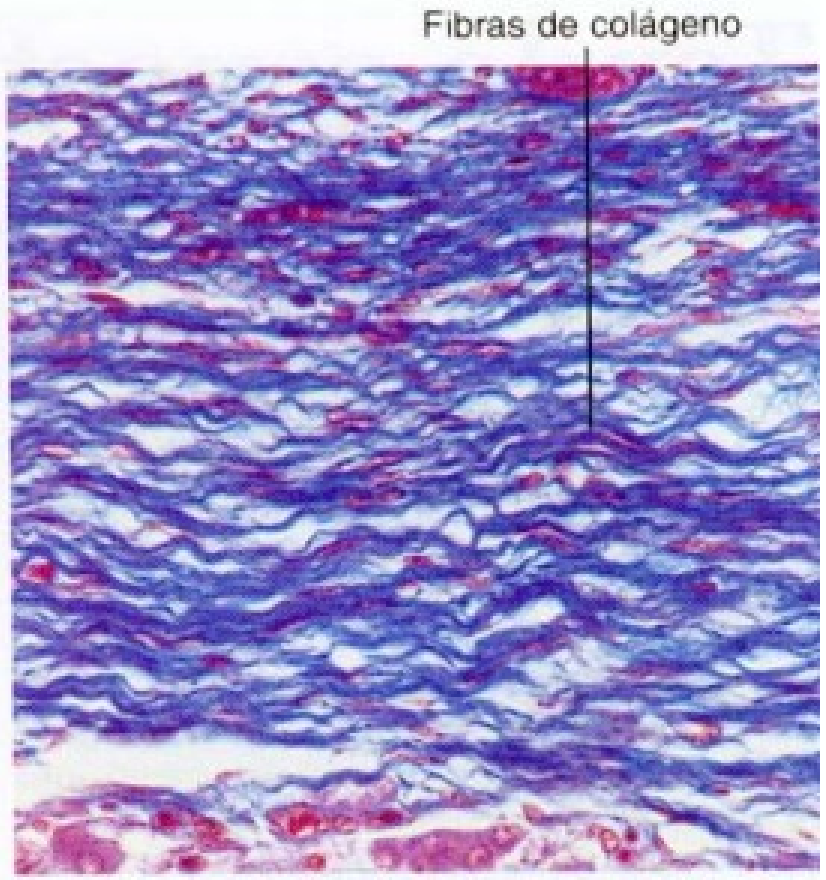

Fig. 8-3. Fotomicrografía de **tejido conectivo denso irregular** de la cápsula que rodea el ovario. Se distinguen numerosas **fibras de colágeno de color azul intenso**. Tinción de Ma-

Trilce
ACADEMIA

Tejido conectivo denso regular

- Fibras colágenas paralelas
- Fibroblastos
- Tendones (unen el hueso al músculo)
- Ligamentos (unen un hueso a otro)
- Aponeurosis (unen músculos a otras partes del cuerpo, se encuentran principalmente en las regiones abdominal, lumbar, palmar y plantar)

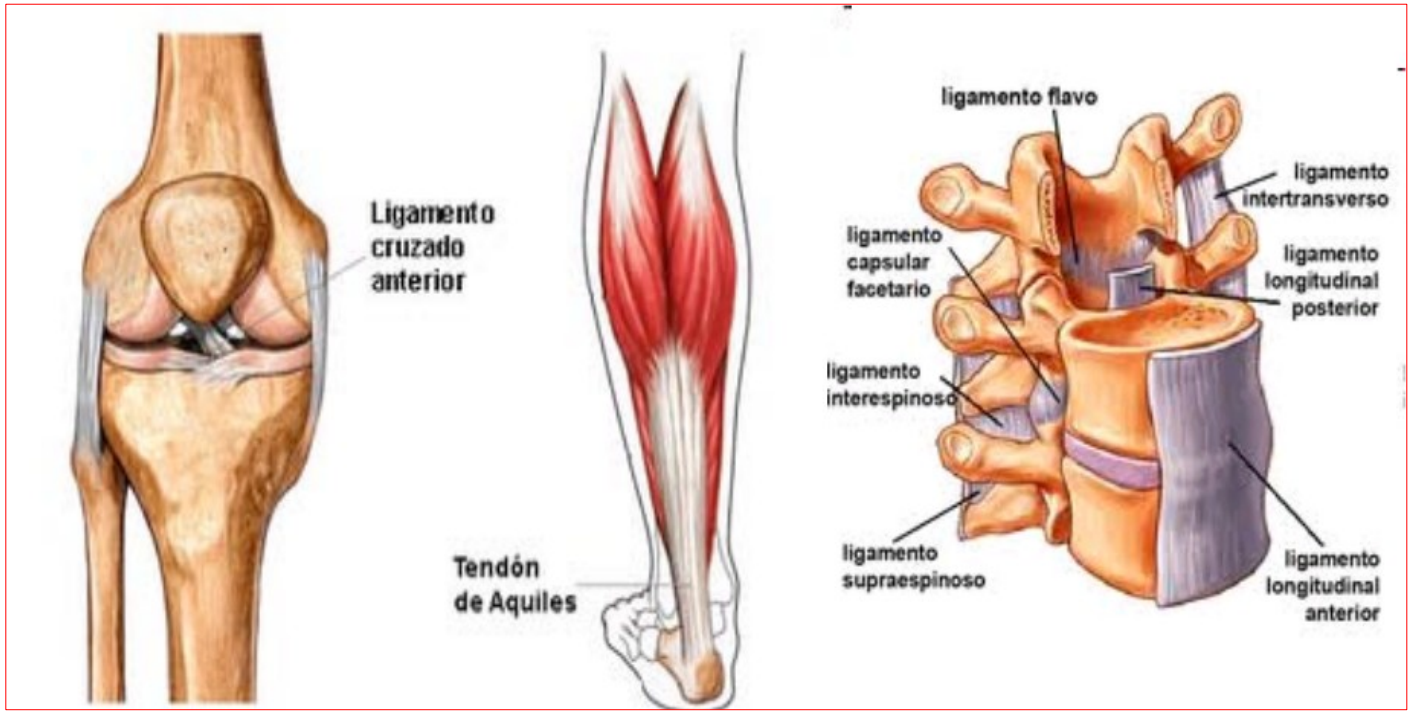

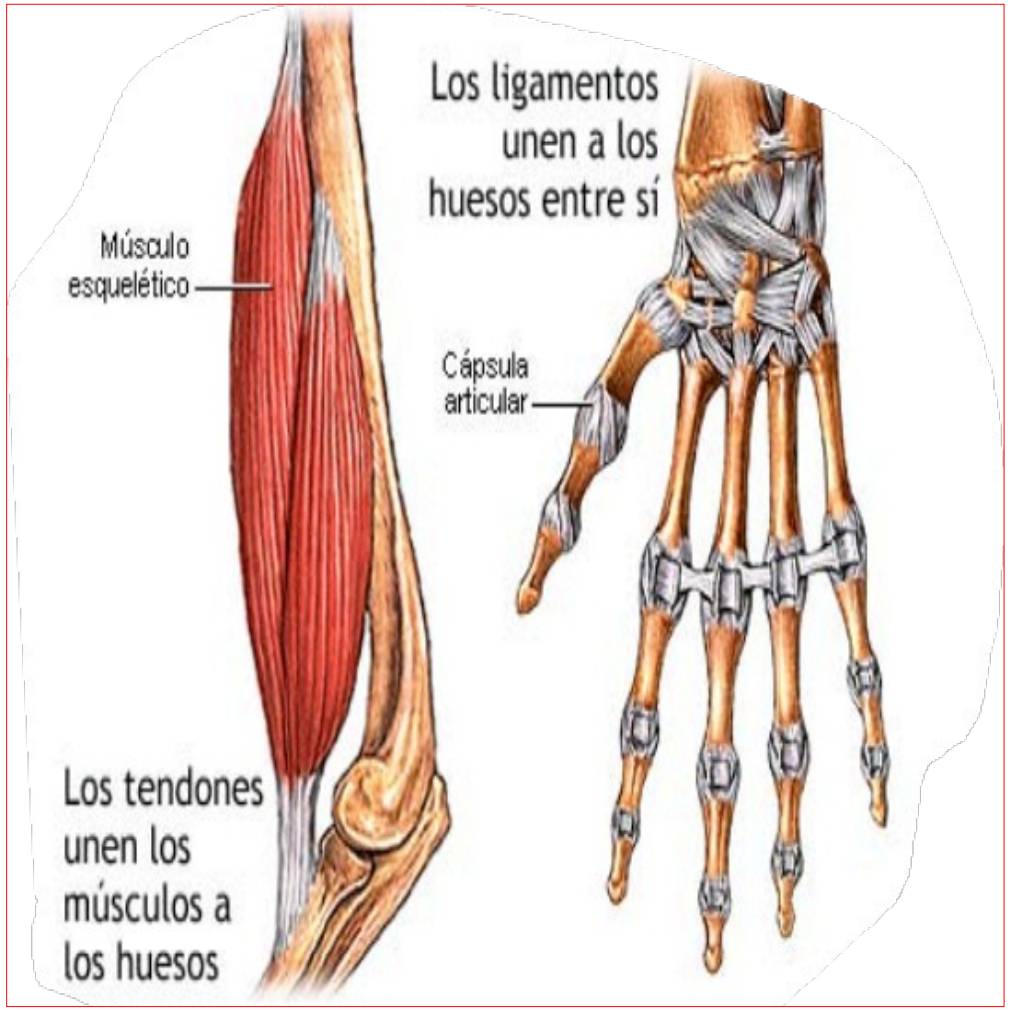

Trilce ACADEMIA

TEJIDO CONJUNTIVO ESPECIALIZADO

Trilce
ACADEMIA

¡Tu mejor opción!

TEJIDO CARTILAGINOSO

- Posee pocas células y gran cantidad de sustancia intercelular.
- No posee vasos sanguíneos ni linfáticos y tampoco tiene fibras nerviosas.
- El cartílago está rodeado por una membrana llamada pericondrio, con excepción de las superficies articulares.
- Su nutrición lo realiza a partir de los vasos sanguíneos que se encuentran en el pericondrio.

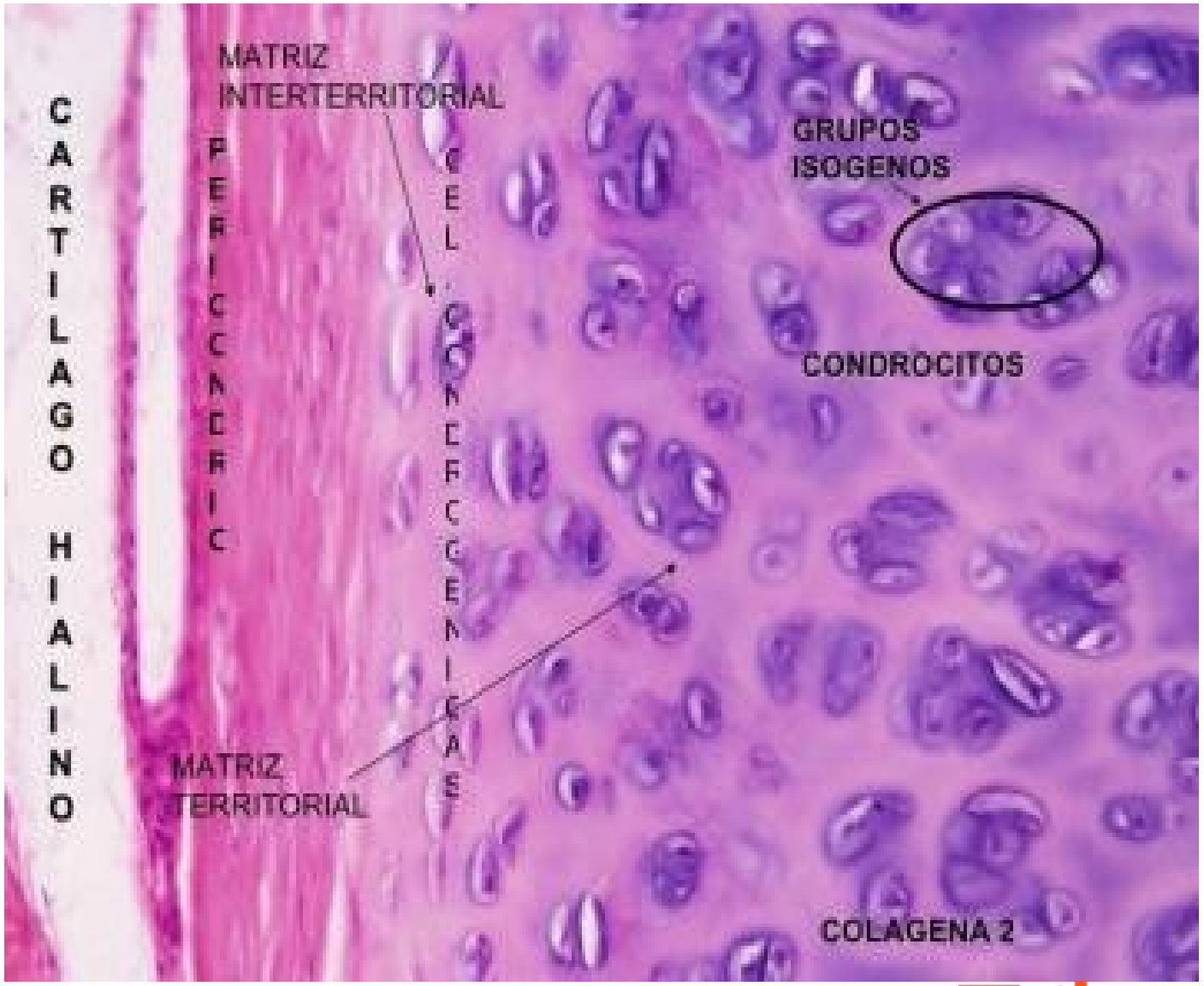

Trilce ACADEMIA

TEJIDO CARTILAGINOSO

- **Cartílago hialino.-** Es el más abundante, es blanco azulado y translúcido. En el feto prácticamente todo el esqueleto está en forma de cartílago hialino,
- **Cartílago elástico.-** Constituido por gran cantidad de fibras elásticas las cuales proporcionan elasticidad.
- **Cartílago fibroso o fibrocartílago.-** Se caracteriza por presentar abundantes fibras colágenas. En comparación con el cartílago hialino, los condrocitos son escasos, generalmente están aislados y formando hileras más o menos cortas. Carece de pericondrio.

CARTILAGO ELASTICO

pabellón de la oreja, conducto auditivo externo, trompa de Eustaquio, epiglotis.

CARTILAGO HIALINO

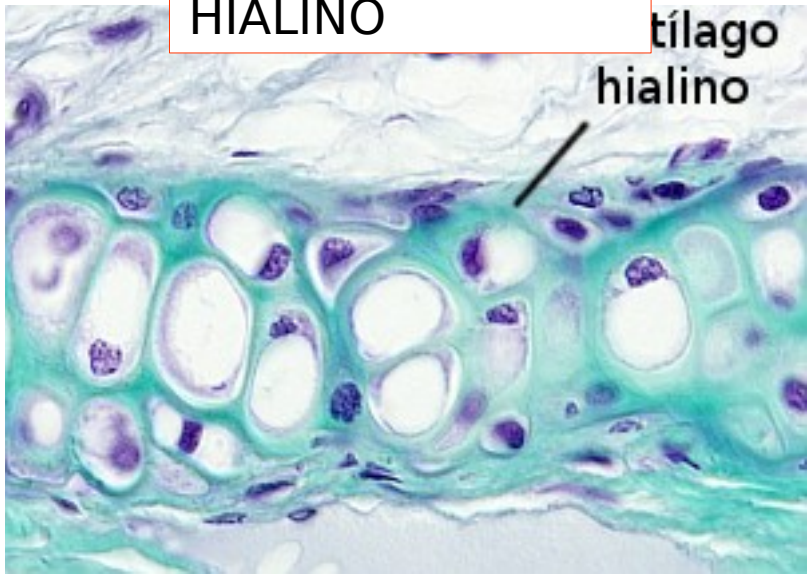

tabique nasal, laringe, tráquea, bronquios

CARTILAGO FIBROSO



Discos intervertebrales, sínfisis púbica

Trilce ACADEMIA

TEJIDO ÓSEO

- Presenta escasas células.
- Abundante sustancia intercelular.
- Está rodeado por una membrana conectiva denominada periostio.
- Es vascularizado y su nutrición se realiza mediante difusión a través de canalículos que atraviesan la sustancia intercelular.
- Es el constituyente principal del esqueleto.

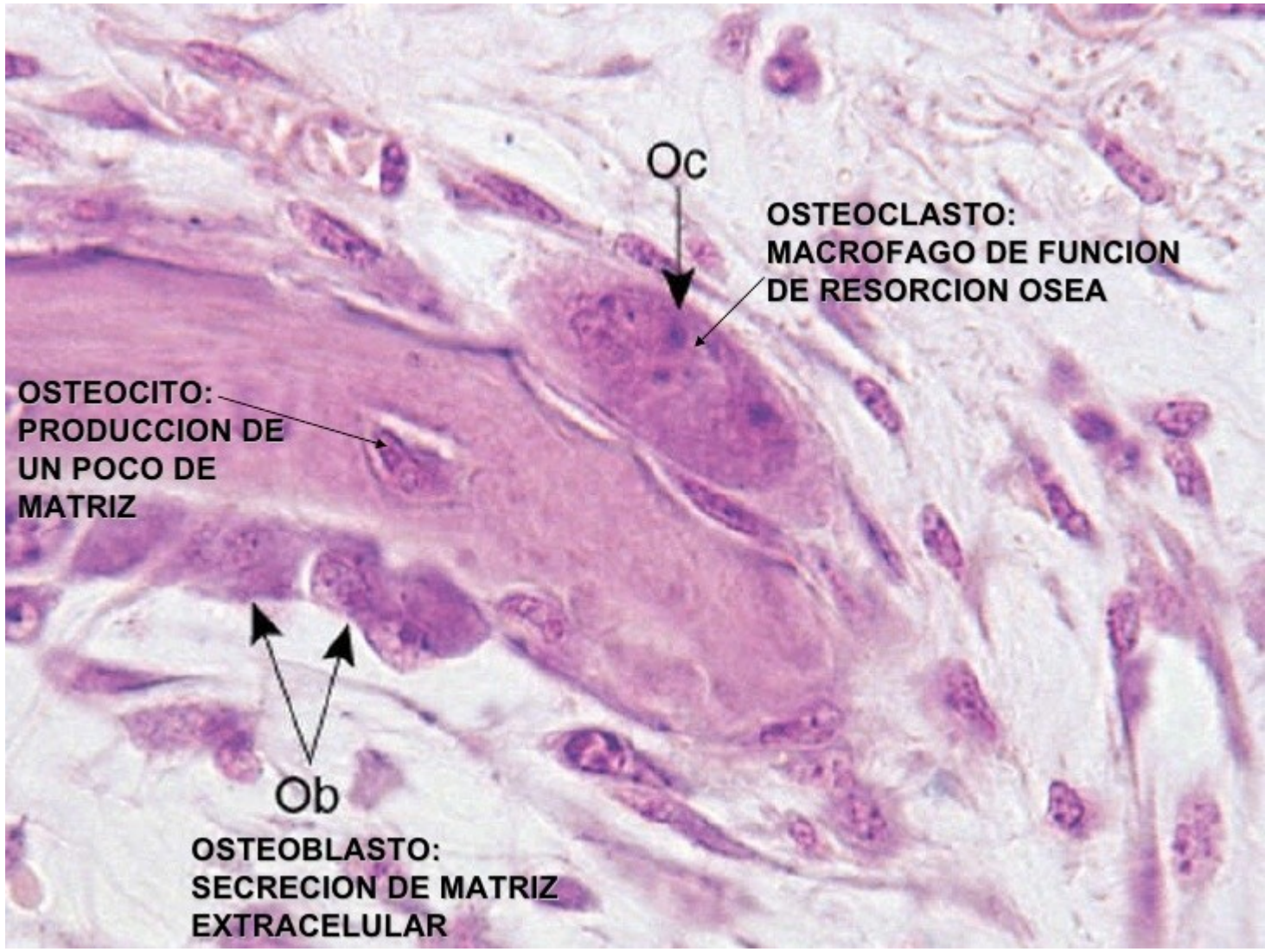

Trilce
ACADEMIA

TEJIDO ÓSEO

- **TEJIDO ÓSEO COMPACTO O DENSO.-** Está constituido por unidades estructurales denominadas Sistemas de Havers, osteón u ostión.
- **TEJIDO ÓSEO ESPONJOSO O TRABECULAR.-** Contiene una red irregular de láminas finísimas de tejido óseo, a las que se denomina trabéculas.

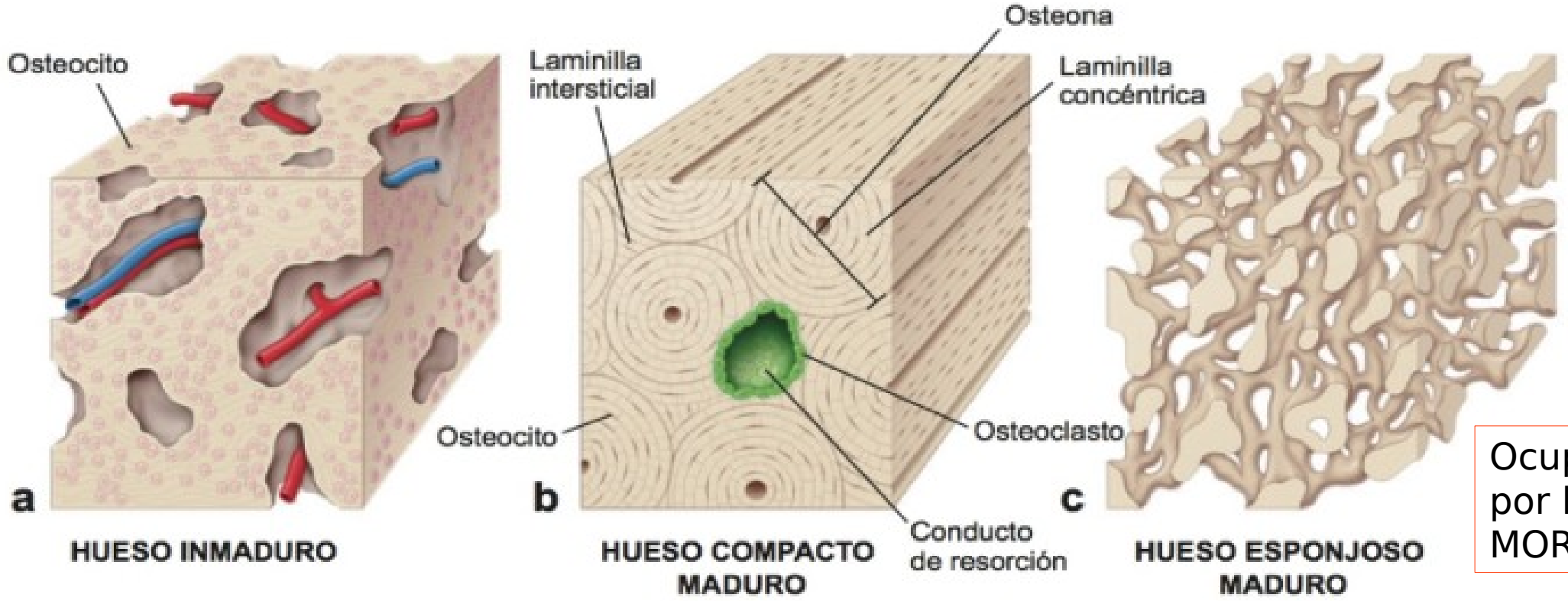

Ocupada por la MOR

Trilce ACADEMIA

HUESO COMPACTO

-

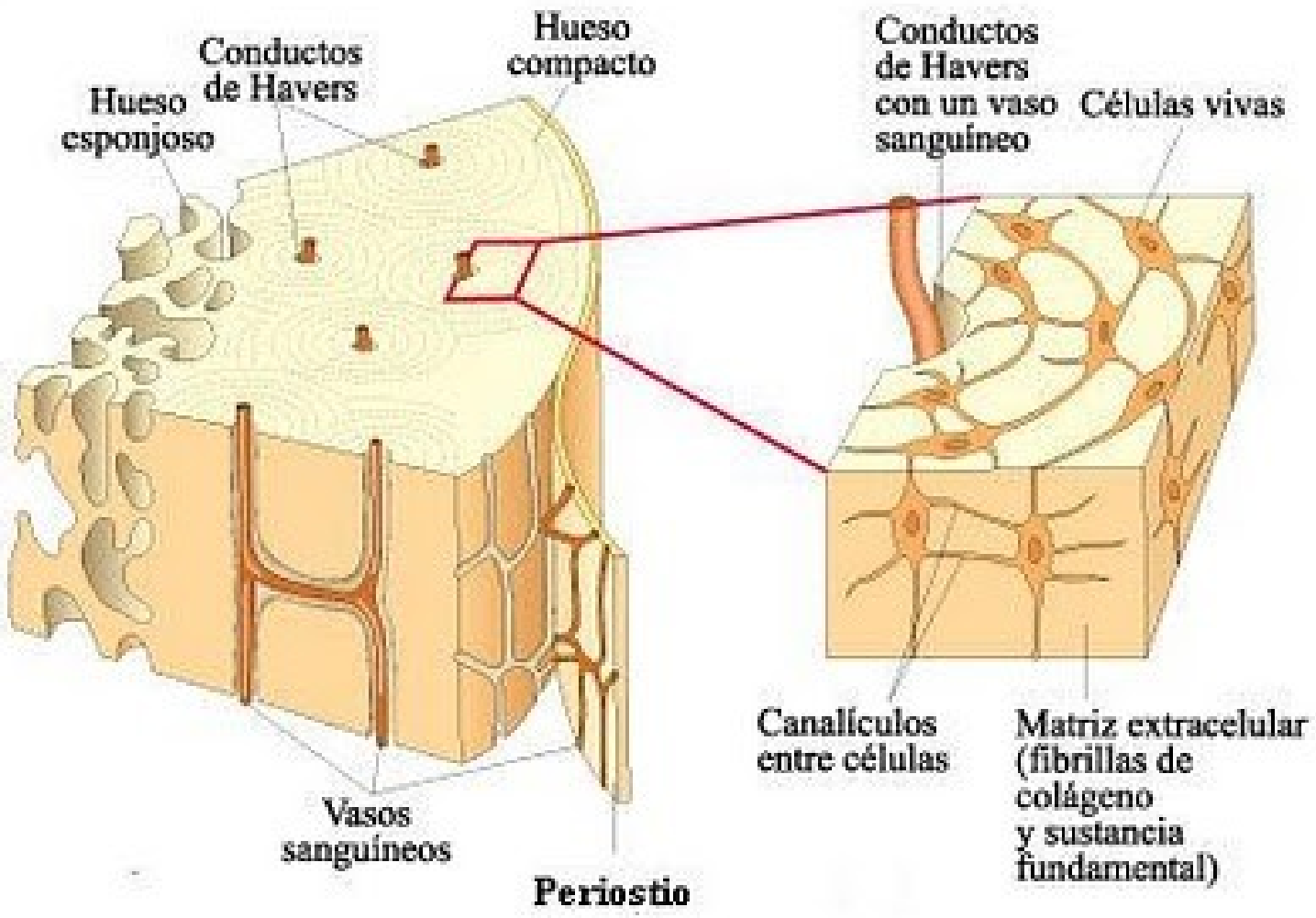

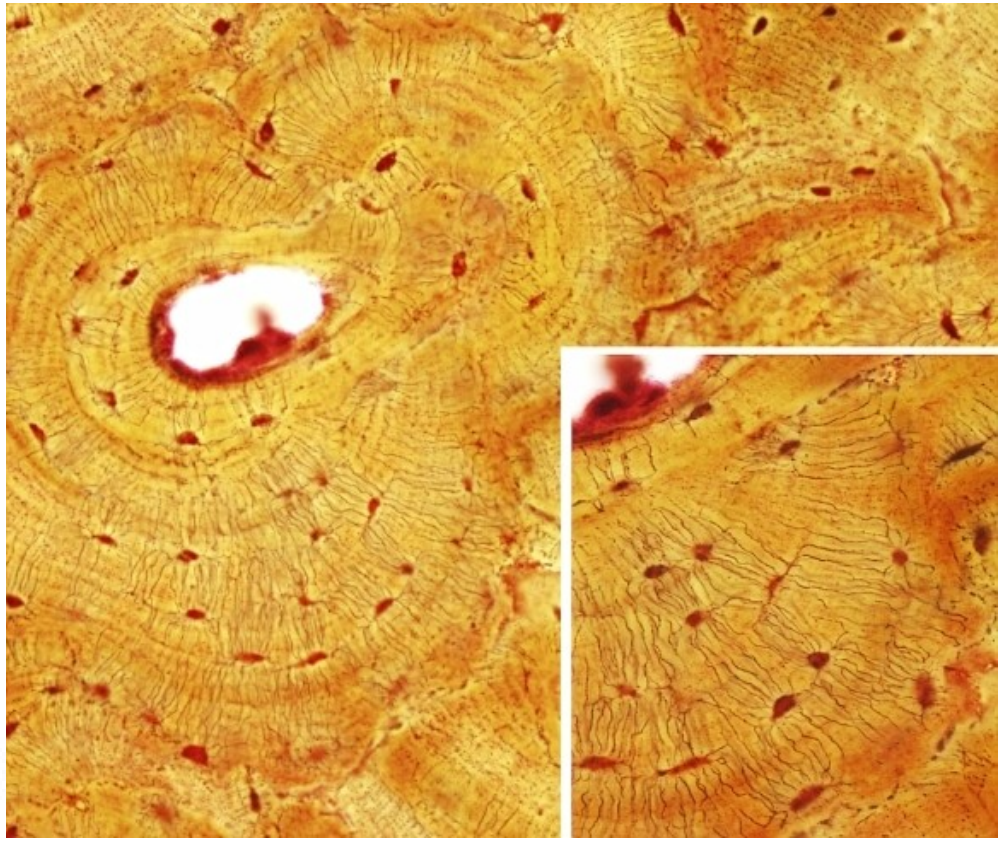

Trilce
ACADEMIA

TEJIDO SAGUÍNEO

- El tejido sanguíneo, conocido también como sangre, es una variedad de tejido conectivo. Es un tejido líquido y viscoso que se encuentra circulando en los vasos sanguíneos impulsado por el corazón.
- **Volumen (Volemia).-** Es equivalente aproximadamente al 7% del peso corporal.
- **Viscosidad:** Es 4,5 veces más viscosa (espesa) que el agua. Esto significa, que fluye cuatro y medio veces más lentamente que el agua.
- **pH:** (Potencial de hidrógeno)El pH de la sangre: 7,35 – 7,45 (ligeramente alcalino).

Trilce
ACADEMIA

CÉLULAS

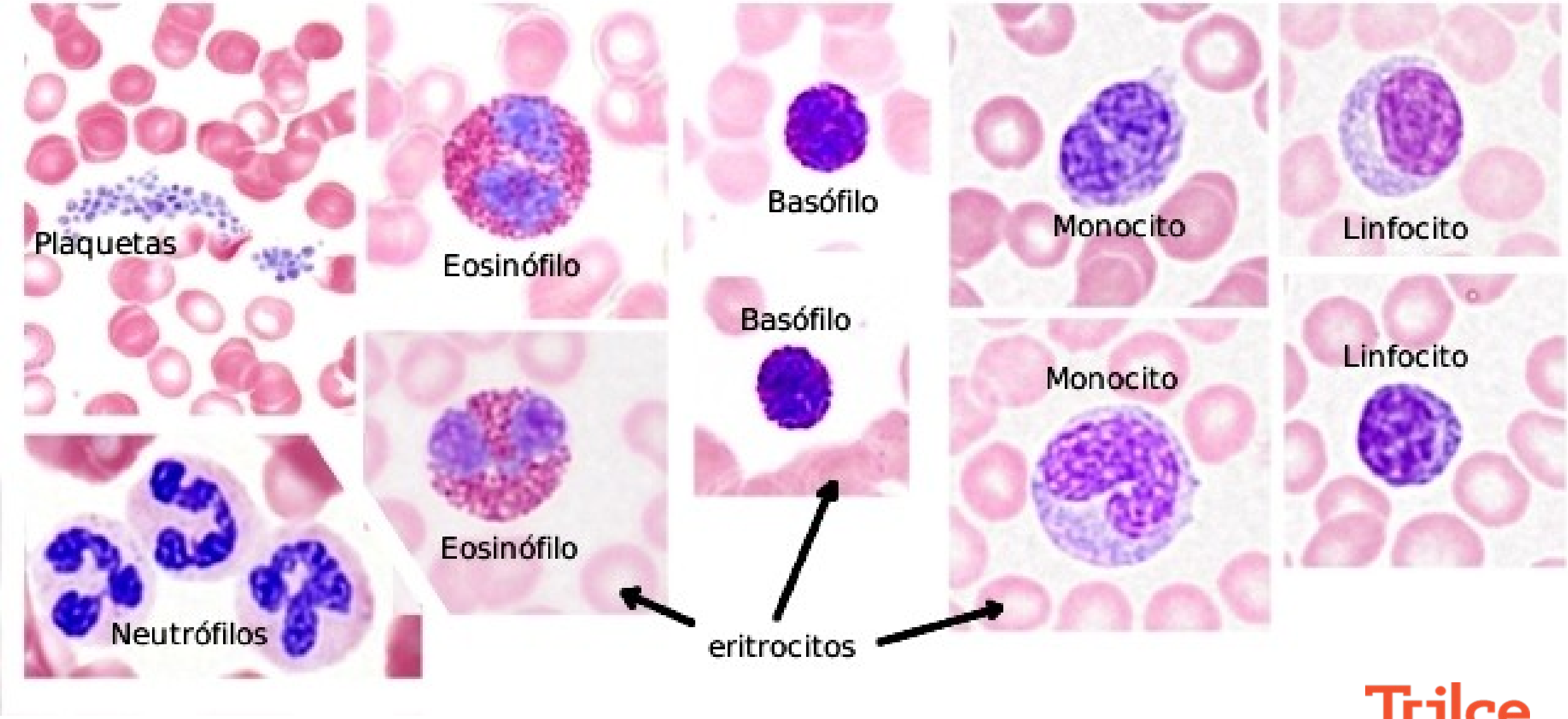

Trilce
ACADEMIA

HEMATOPOYESIS

Etapa mesoblástica
(3 semana – 6 semana)

Etapa Hepática
(A partir del 3 – 6 mes)

Etapa medular
(a partir del 5 mes de vida)

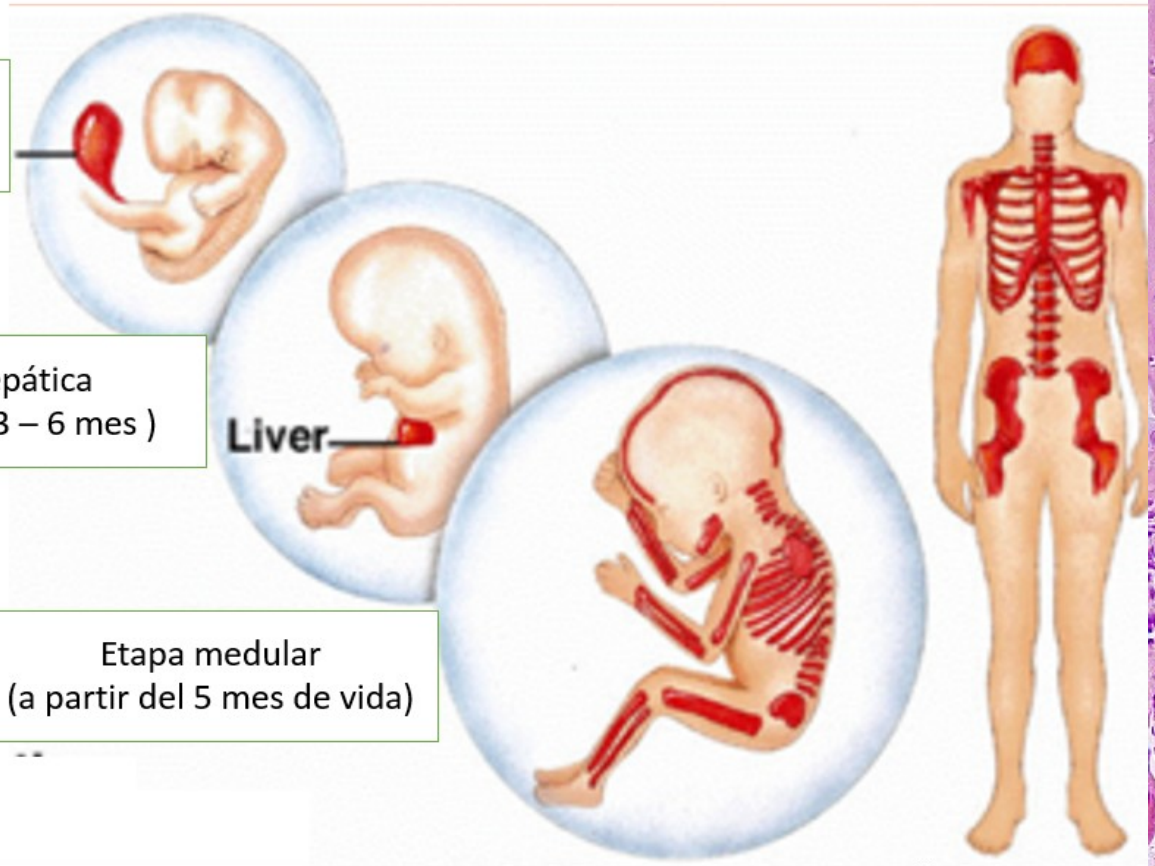

Desarrollo embrionario

Etapa adulta

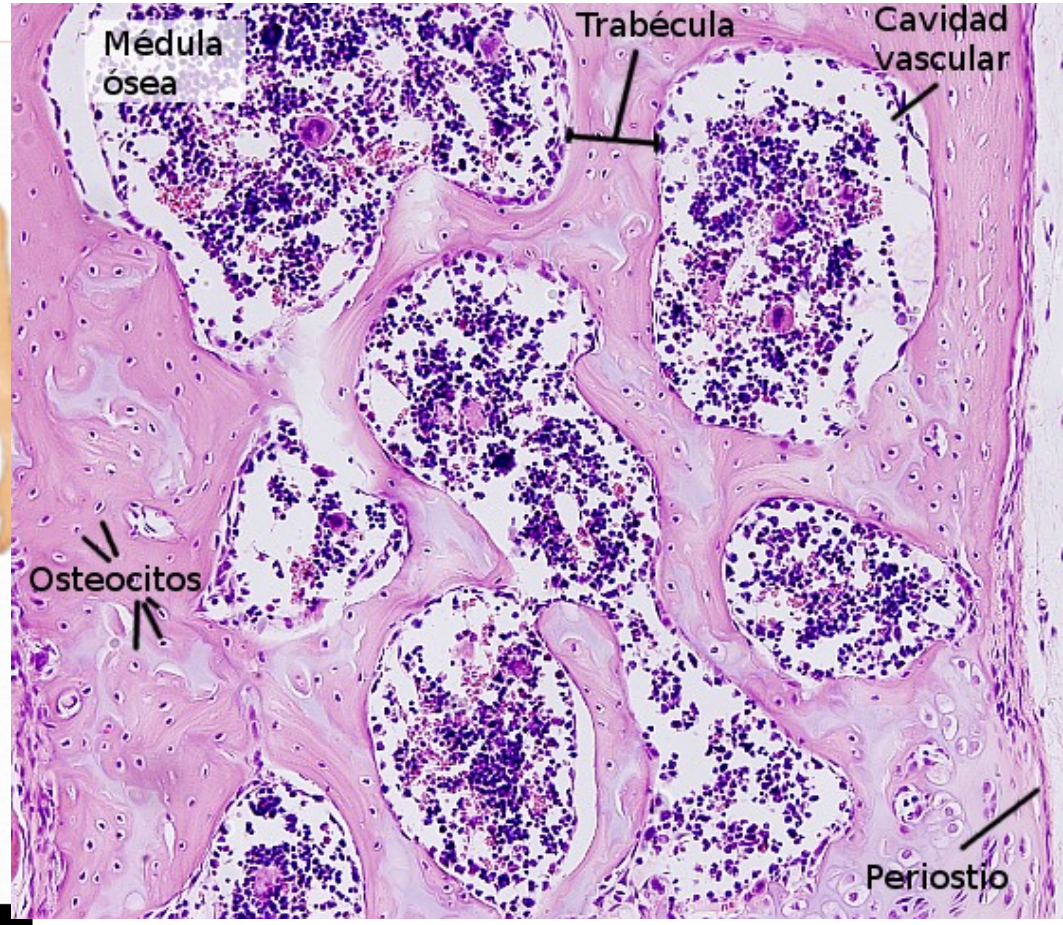

Trilce
ACADEMIA

HEMATOPOYESIS

En la vida intrauterina se desarrolla en saco vitelino, hígado, bazo, timo, ganglios linfáticos y médula ósea.
Después del nacimiento se desarrolla en solo en la médula ósea.

CÉLULA PLURIPOTENCIAL

CÉLULA MADRE MIELOIDE

- Proeritroblasto → Núcleo expulsado → Reticulocito → Eritrocito
- Megacarioblasto → Megacariocito → Trombocito
- Mieloblasto → Eosinófilo, Basófilo, Neutrófilo
- Monoblasto → Monocito

CÉLULA MADRE LINFOIDE

- Linfoblasto → Linfocito T, Linfocito B

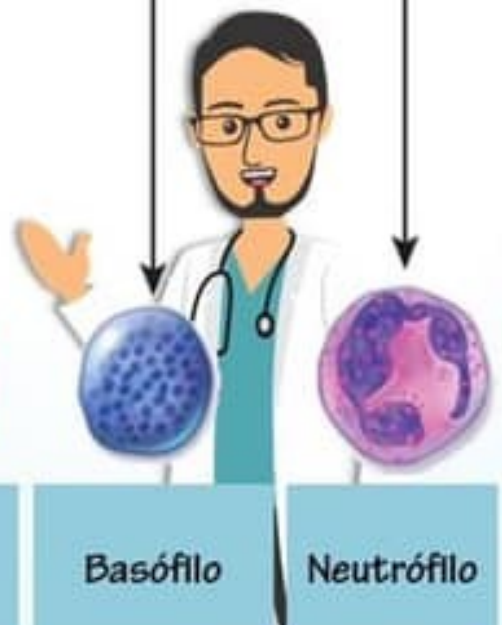

TEJIDO ADIPOSO

- Es una variedad de tejido conectivo en la que existe predominio de células adiposas, que se caracteriza por almacenar grasas neutras o triglicéridos. Hay dos tipos:

- **Adiposo amarillo:** tiene como función la reserva de energía, moldeo del cuerpo, relleno de espacios, regulador térmico.

- **Adiposo pardo:** se halla principalmente en el feto y recién nacidos, a quienes protege del frío excesivo.

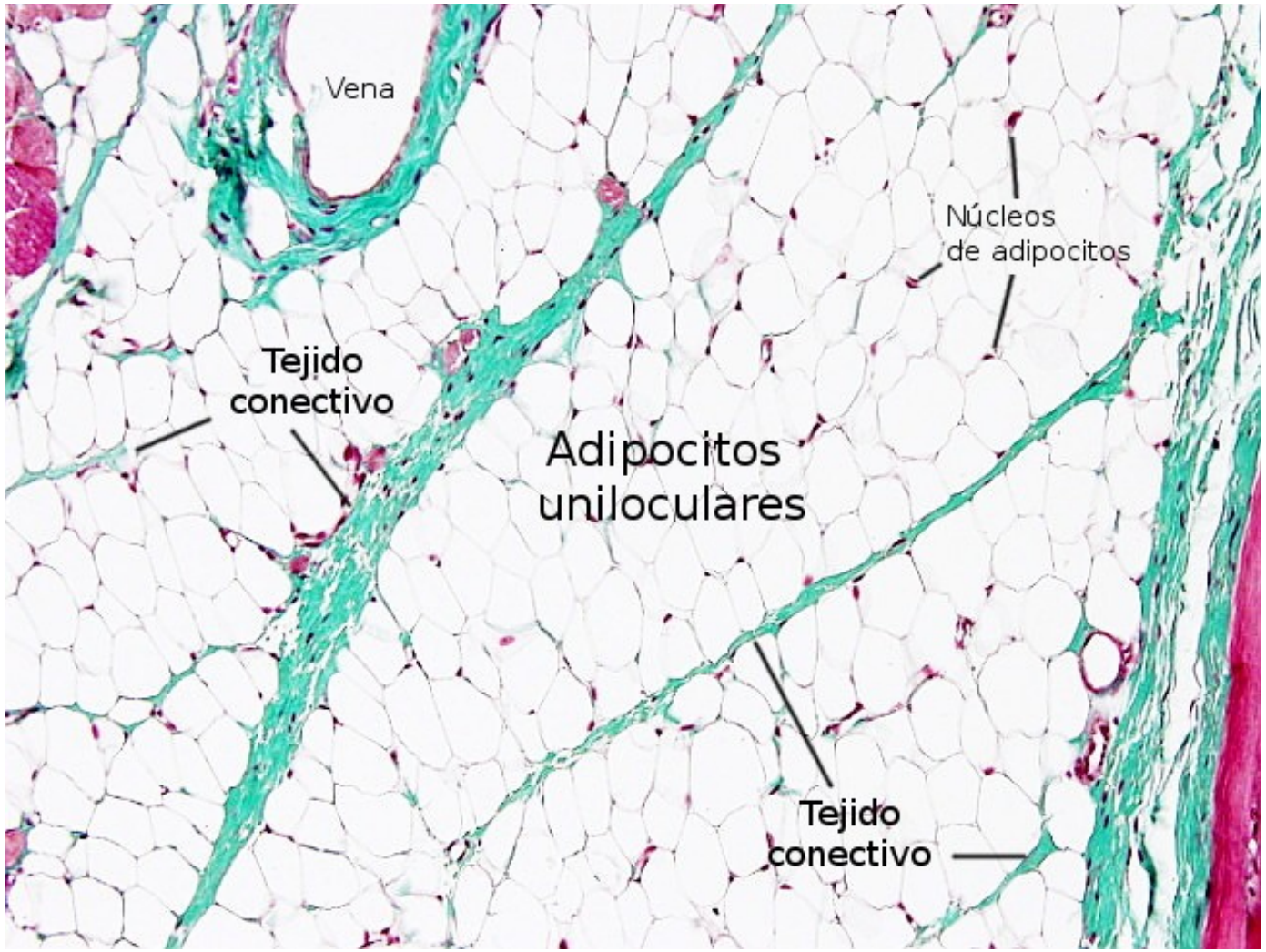

Tejido adiposo blanco teñido con tricrómico de Masson.

Trilce
ACADEMIA

PREGUNTA 01

"Las células se asocian morfológica y funcionalmente para formar los tejidos del organismo. El tejido que forma el revestimiento externo
del cuerpo, recubre internamente las diferentes cavidades y conductos del organismo, y constituye las glándulas, se denomina tejido
epitelial. En los epitelios, las células se sitúan muy próximas entre sí, quedando separadas por un escaso espacio intercelular. La cohesión
está facilitada por diferentes especializaciones de la membrana plasmática. Las células epiteliales muestran una arquitectura interna,
en íntima conexión con la función que desempeñan. El polo mundial puede dar lugar a diferenciaciones de la membrana plasmática, como
microvellosidades, cilios y estereocilios. El polo basal relaciona la célula con el tejido conjuntivo subyacente. A este nivel se desarrolla
la membrana basal“
. (Tomado de Finn Geneser. Atlas de histología. Título original en inglés Color Atlas
Hístology. Capítulo 2 EPITELIO; pág. 17).

Además de la información presentada, indique otras características que presentan los tejidos epiteliales.

I. Por la disposición, estructura y función de las células epiteliales, este tejido se divide en dos grandes grupos.
II. Carecen de vasos sanguíneos, linfáticos y de fibras nerviosas, siendo su origen embriológico a partir de cualquiera de las tres
hojas embrionarias.
III. A nivel del endometrio uterino, por acción del estrógeno y la progesterona, no se da la proliferación de las glándulas endometriales.

PREGUNTA 02

Los epitelios de cubierta y revestimiento presentan una o varias capas de células y diferenciaciones estructurales, como consecuencia de sus diversas especializaciones funcionales. Poseen en común cuatro características generales, indique la opción que no presenta una de estas características.

a) Están constituidos, casi totalmente, por células poliédricas íntimamente unidas entre sí; además, tienen escasa matriz extracelular.

b) Están separados del tejido conjuntivo por una estructura denominada membrana basal, que no se colorea con la coloración de hematoxilina y eosina; sin embargo, se distingue fácilmente al microscopio con la técnica de PAS (ácido peryódico de Schiff).

c) Siempre están relacionados con una capa de tejido conjuntivo subyacente que le ofrece soporte, sostén, nutrición, irrigación, drenaje y defensa.

d) Los órganos tubulares o cavitarios, cuya luz potencialmente está en contacto con el exterior, están revestidos por una mucosa, constituida por una membrana epitelial húmeda (no queratinizada) y una capa de tejido conjuntivo subyacente llamada lámina propia o corion. Esto ocurre en la boca, intestino y vías respiratorias.

e) Reciben las sustancias nutritivas por difusión del líquido tisular proveniente de los vasos sanguíneos del tejido conjuntivo subyacente.

PREGUNTA 03

Sobre el tejido epitelial: "La coloración de hematoxilina y eosina (H-E) es la más frecuentemente utilizada para la mayoría de los tejidos, a excepción de la sangre, médula ósea y tejido nervioso, donde por sus peculiaridades se utilizan generalmente otras técnicas de coloración". Además de este enunciado, existen otras características del tejido epitelial, indique una de ellas.

a) Carece de desmosomas.

b) Es uno de los tejidos elementales.

c) Sus células se llaman fibroblastos.

d) Siempre contiene vasos sanguíneos.

e) Sus células están dispersas

SOLUCIONARIO

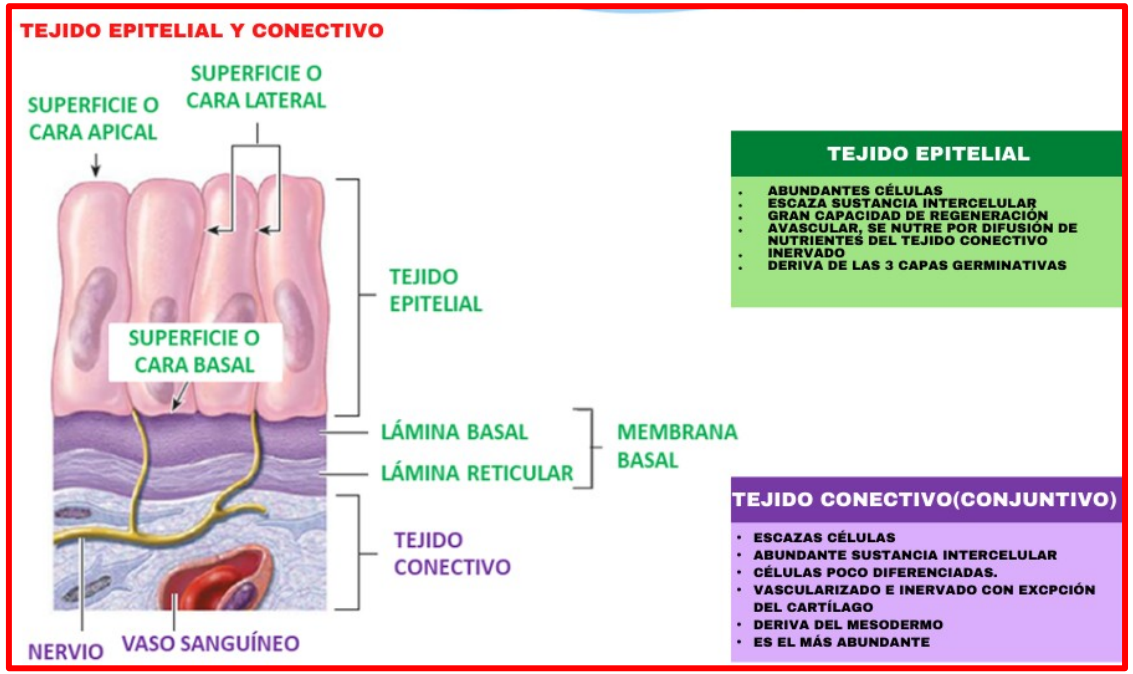

PREGUNTA 04

La clasificación morfológica de los epitelios se basa fundamentalmente en un grupo de criterios. Con respecto a ello, señale verdadero (V) o falso (F) según corresponda como un criterio de clasificación morfológica y luego marque la respuesta correcta.

I. El primer criterio atiende al número de capas que incluye: si presenta una sola capa de células, el epitelio es simple; y si posee dos o más capas, se clasifican como estratificados.

II. Cuando el epitelio tiene una sola capa de células, pero da la impresión de poseer más de una, se considera seudoestratificado, aunque en realidad es una variedad de epitelio simple.

III. El segundo criterio que se utiliza para clasificar a los epitelios es la forma que presentan las células, siendo calificadas como planas (pavimentosas), cúbicas y cilíndricas (prismáticas), según el aspecto que estas presentan en los cortes perpendiculares a la superficie de la membrana.

IV. El tercero, que proponemos para sistematizar la clasificación y denominación de los epitelios, es por la presencia de especializaciones en la superficie apical (microvellosidades, cilios), la presencia de células acompañantes (caliciformes) y la presencia o no de queratina (queratinizados o no queratinizados).

V. Sobre la base de estos tres criterios de clasificación es que se denominan los epitelios, por ejemplo, simple cilíndrico con microvellosidades y células caliciformes, seudoestratificado cilíndrico ciliado con células caliciformes, estratificado plano queratinizado, etc.

a) VVVVF b) VVVFF c) VFVVF d) VVVVV e) FVVVV

PREGUNTA 04

TEJIDO EPITELIAL

HISTOCINA

Este tejido de células estrechamente unidas, avascular, se compone de una o más capas de células y se encuentra sobre tejido conectivo, al que se une mediante la membrana basal.

FUNCIÓN

Protección, Secreción, Absorción, transporte y función receptora

CLASIFICACIÓN

FORMA / MORFOLOGIA

Se conocen como EPITELIOS SIMPLES

EPITELIO PLANO SIMPLE

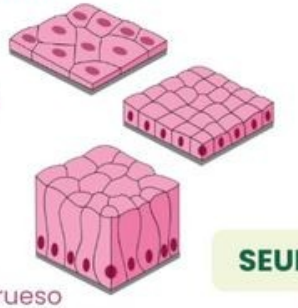

PLANO

Endotelio, mesotelio

CUBICO

Glándulas, ovario

CILINDRICO

Estomago, I. Del y Grueso

+ 2 ESTRATOS / CAPAS

Por tener mas de 2 capas se conocen como EPITELIOS ESTRATIFICADOS

EPITELIO PLANO ESTRATIFICADO

ESTRATIFICADO

plano, cubico y cilíndrico

Piel, esófago, cavidad bucal

EXISTEN EPITELIOS ESTRATIFICADOS ESPECIALIZADOS

SEUDOESTRATIFICADO

Sist. Respiratorio

UROTELIO

Sist. Urinario

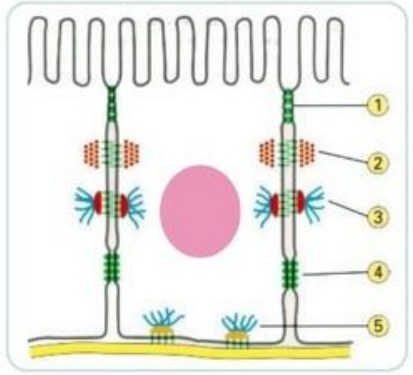

POLARIDAD CELULAR

Cada polo celular exhibe características clave para la especialización funcional, el transporte de sustancias y la interacción con el entorno.

REGION APICAL	MICROVELLOSIDADES (ABSORCIÒN), ESTEREOCILIOS, CILIOS (MOVIMIENTO)
REGION LATERAL	UNIONES ESTRECHAS, UNIONES ADHERENTES, DESMOSOMAS Y UNIONES COMUNICANTES
REGION BASAL	UNIONES DE ANCLAJE Y HEMIDESMOSOMAS

PREGUNTA 05

Indique si las oraciones son verdaderas (V) o falsas (F), con respecto
a las características de los diferentes epitelios.

I. El epitelio plano estratificado tiene células planas en su superficie y en su parte interna.

II. El epitelio glandular endocrino lleva su secreción directamente
a la sangre o linfa.

III. Las células cilíndricas son más altas que anchas, en corte
transversal son poligonales.

IV. Un carcinoma o tumor es un crecimiento ordenado de células
epiteliales.

V. El carcinoma de células escamosas puede producir exceso de
queratina, conocido como "hiperqueratosis", o puede mostrar

SOLUCIONARIO

El carcinoma de células escamosas es un tipo de cáncer que comienza en las células escamosas, que son delgadas y planas y se encuentran en la superficie de la piel, el revestimiento de órganos huecos y las vías respiratorias. Las causas principales suelen ser la exposición prolongada a la radiación ultravioleta

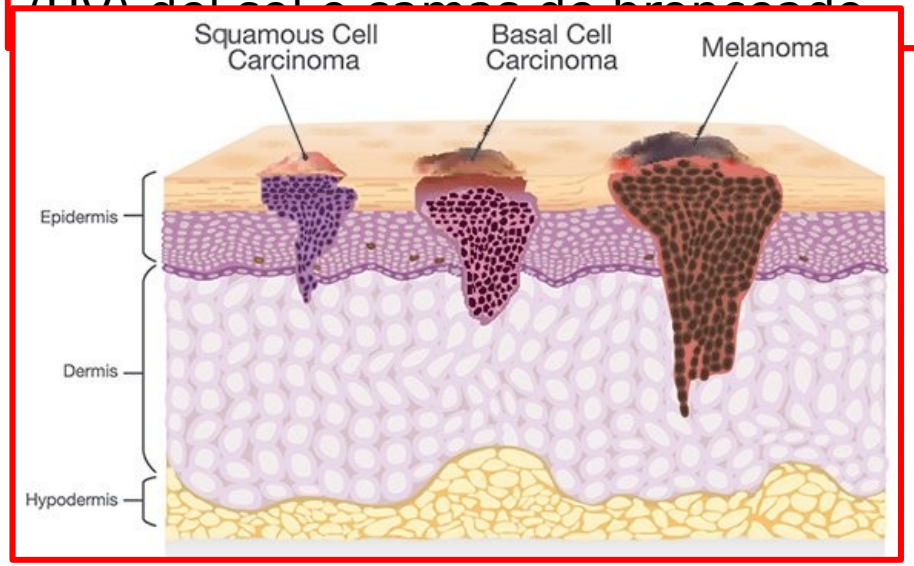

PREGUNTA 06

Las células del _____ forman una capa de células más altas que anchas, se encuentra en conductos y órganos digestivos como el intestino delgado, en el colon, en la superficie del estómago y en las glándulas mucosas, así como se ve en la imagen:

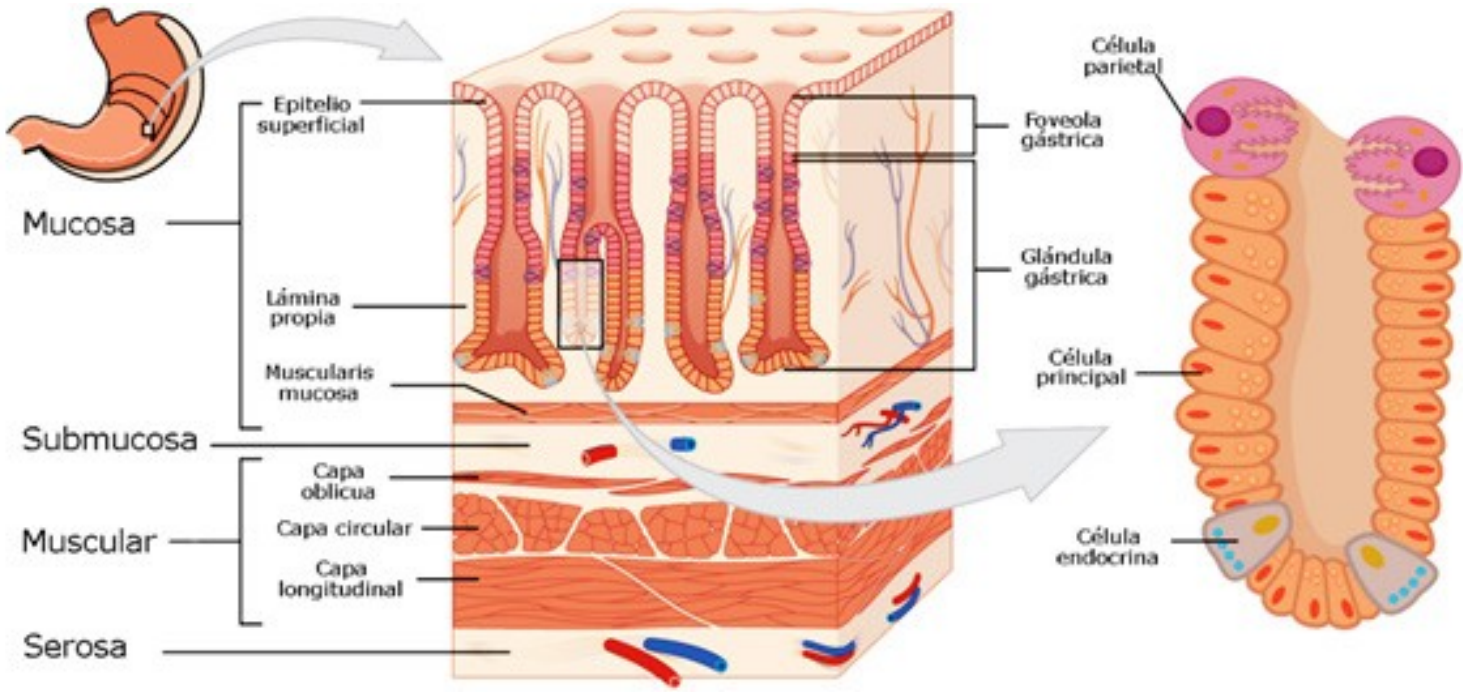

a) epitelio poliestratificado cilíndrico

b) epitelio simple cilíndrico

c) epitelio polimorfo

d) epitelio cúbico simple

e) epitelio seudoestratificado

PREGUNTA 08 SOLUCIONARIO

El epitelio simple cilíndrico del tubo digestivo es un tejido de una sola capa de células altas (casi como columnas) que recubre el revestimiento interior de órganos como el estómago, el intestino delgado y el grueso. Sus funciones principales son la absorción de nutrientes y agua, y la secreción de enzimas, moco y ácido. Este epitelio puede presentar especializaciones como las microvellosidades (borde en cepillo) en el intestino para aumentar el área de absorción, o células caliciformes que producen moco para proteger y lubricar la superficie.

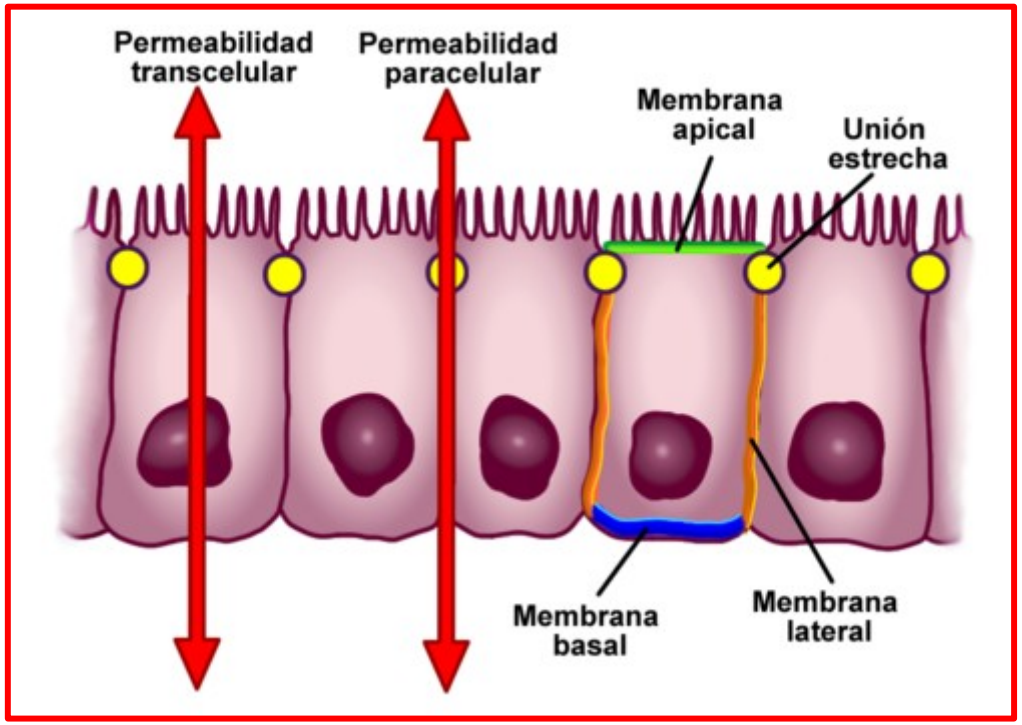

PREGUNTA 07

El Dr. Moreno Ramírez, dando una cátedra de Histología, enuncia lo siguiente: "Las células más superficiales del epitelio plano estratificado queratinizado sufren una metamorfosis que las transforma en una capa gruesa e inerte de queratina firmemente adherida a las células vivas subyacentes de la membrana epitelial. Las células más profundas de una membrana epitelial plana estratificada generalmente tienen forma más o menos cilíndrica y constituyen la capa basal". De acuerdo con lo expuesto y sus conocimientos de tejido epitelial, indique la aseveración incorrecta.

a) A diferencia de lo que indica el nombre de este epitelio, este no consiste en capas sucesivas de células planas.

b) Las células contiguas a la membrana basal pueden ser cilíndricas o cúbicas y solo las células de la zona apical del epitelio adoptan la forma plana.

c) Por encima de este epitelio se halla una capa de queratina. Su función es de barrera y protección para tejidos u órganos sometidos a fricción.

d) El epitelio está formado por una capa de células planas. Se constituye por una capa de células poligonales, delgadas y de perfil bajo densamente agrupadas.

e) El epitelio cubre la superficie de la piel, formando la epidermis. La queratina es una proteína fibrosa resistente a los cambios químicos, y es relativamente impermeable a las bacterias; por lo tanto, constituye una primera línea de defensa contra la infección.

PREGUNTA 08

SOLUCIONARIO

Relacione los tipos de epitelio con sus características.

I. Corresponde al epitelio que reviste la luz de los vasos sanguíneos llamado endotelio y tapiza las cavidades pleurales, pericárdica y peritoneal, que se denomina mesotelio.

II. Reviste conductos pequeños de glándulas exocrinas.

III. Se encuentra en conductos y órganos digestivos como el intestino delgado, el colon, en la superficie del estómago y en las glándulas mucosas.

IV. Su función es de barrera y protección para tejidos u órganos
sometidos a fricción.

V. Los conductos de excreción de las glándulas salivales mayores están revestidos por este tipo de epitelio.

( ) Epitelio plano simple

( ) Epitelio cilíndrico simple

( ) Epitelio cúbico simple

( ) Epitelio cilíndrico seudoestratificado ciliado con microvellosidades

( ) Epitelio plano estratificado queratinizado

a) I, II, III, IV, V b) I, III, II, V, IV c) I, II, III, V, IV d) II, I, III, V, IV e) IV, V, I, III, II

PREGUNTA 08

ESCAMOSO

Células planas, delgadas; la anchura de cada célula es mayor que su altura

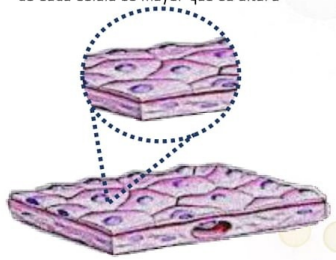

ESCAMOSO SIMPLE

Tapiza las cavidades corporales y los vasos, haciendo de barrera para el transporte o actuando como un sistema de intercambio.

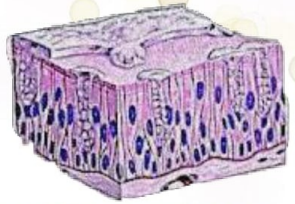

SEUDOESTRATIFICADO

Tráquea, bronquios y conducto deferente, ofreciendo una vía de paso con o sin funciones de barrera o secretoras.

CILÍNDRICO ESTRATIFICADO

Grandes conductos de glándulas exocrinas, ofreciendo un conducto y una barrera

CÚBICO

«Cubos» de células; la anchura, la profundidad y la altura de cada célula son aproximadamente iguales

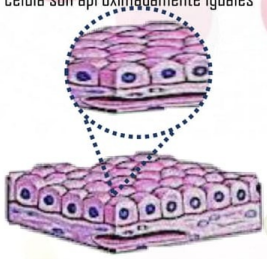

CÚBICO SIMPLE

Reviste los conductos de las glándulas y los túbulos renales, ofreciendo una vía de paso con o sin capacidad de absorción y secreción.

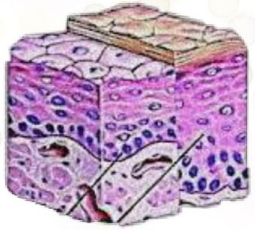

ESCAMOSO ESTRATIFICADO

Piel, cavidad bucal, esófago y vagina, ofreciendo una superficie protectora; la piel puede tener una capa protectora de queratina que recubre el epitelio.

Dra. Brenda Ramos

CILÍNDRICO

Células cilíndricas altas; la altura de cada célula es mayor que su anchura

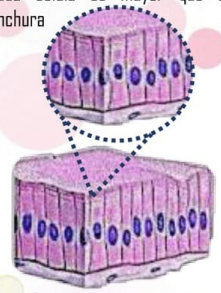

CILÍNDRICO SIMPLE

Tapiza la mayor parte del sistema digestivo, ofreciendo una superficie para la absorción y secreción.

CÚBICO ESTRATIFICADO

Conductos de las glándulas sudoríparas y otras glándulas exocrinas grandes, ofreciendo un conducto y/o una barrera para el transporte.

DE TRANSICIÓN

Tapiza el sistema urinario, ofreciendo un conducto y capacidad de distensión

SOLUCIONARIO

	Clasificación	Ubicaciones Típicas	Función Principal
	Simple plano	Vasos (endotelio) Cavidades corporales(mesotelio) Capsulas de bowman(riñon Alveolos respiratorios(pulmon)	Intercambio, barrera en el sistema nervioso central Intercambio y lubricación Barrera intercambio
	Simple cubico	Conductos pequeños de glándulas exocrinas Superficie del ovario (epitelio germinativo) Tubulos renales	Absorción, conducción Barrera Absorción y secreción
	Simple cilíndrico	Intestino delgado y colon Estomago (superficie y glándulas de la mucosa) Vesicula biliar	Absorción y secrecion Secrecion absorcion
	Seudoestratificado	Tráquea y árbol bronquial Conducto deferente Conductillos eferentes del epidídimo	Secrecion, conducción Absorción, conduccion
	Estratificado plano	Epidermis Cavidad oral y esófago vagina	Barrera, protección
	Estratificado cubico	Conductos de glándulas sudoriparas Conductos grandes de glándulas exocrinas Unión anorrectal	Barrera, conduccion
	Estratificado cilíndrico	Los conductos mas grandes de las glándulas exocrinas Unión anorrectal	Barrera, conduccion

PREGUNTA 09

Tres docentes nuevos en evaluación, de la plana de Anatomía, de la academia Cicleros, discuten sobre sus conceptualizaciones del tejido conectivo frente al jefe del curso.

* El primero dice: "El tejido conectivo se caracteriza morfológicamente por presentar diversos tipos de células,
separadas por abundante material intercelular sintetizado por ellas, es una estructura polimorfa y compleja que presenta una notable dinámica funcional estando ampliamente distribuido por el organismo".

- El segundo agrega: "Los tejidos conectivos se originan del mesodermo y específicamente del tejido mesenquimático, formado por células mesenquimáticas sumergidas en escasa sustancia intercelular amorfa poco viscosa, ya que no se forman fibras colágenas en el embrión".
- El tercero complementa: "La célula mesenquimática es una célula grande, de citoplasma irregular con forma de estrella, núcleo voluminoso de cromatina laxa y nucléolo marcado. El mesénquima se propaga por el interior del feto envolviendo los órganos en formación y penetrando en ellos. Además, origina otros tejidos como el glandular y el muscular".

De los tres enunciados, analizando lo resaltado en negrita, ¿cuál(es) sería(n) la(s) idea(s) válida(s) descrita(s) por el (los) docente(s)?

a) La primera y segunda porque expresan las características complementarias generales del tejido.

b) La primera y tercera no tienen equivocación.

c) Solo la primera es objetiva.

d) Solo la tercera es verdadera.

PREGUNTA 10

10. La presencia de una molécula extraña llamada antígeno permitirá la activación de una célula llamada _____, la cual se convertirá en plasmocito y secretará anticuerpos.

a) linfocito T

b) fibroblasto

c) célula cebada

d) linfocito B

e) monocito

PREGUNTA 11

El color amarillo de la grasa se debe a

a) la abundancia de citocromos.

b) la presencia de muchos vasos sanguíneos.

c) las fibras elásticas que posee.

d) la presencia de carotenoides.

e) la abundancia de hierro.

PREGUNTA 12

¿Qué alternativa no expresa una función del tejido conectivo?

a) Permite unir órganos entre sí.

b) Cumple una función de transporte.

c) Cumple una función de almacén.

d) Reviste cavidades internas y cubre al cuerpo.

e) Rellena espacios.

PREGUNTA 13

En la figura, se observan células del mismo ancho que alto, con citoplasma color rosa claro y núcleo redondo central y basófilo color morado. No presenta estratos. No se observa membrana basal en el área opuesta al lumen. De la inform se puede concluir que se trata de un epitelio

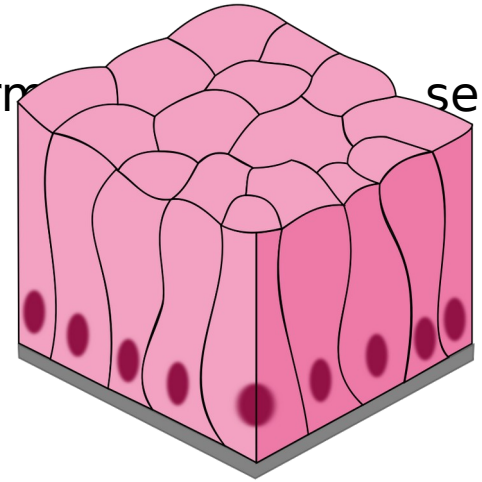

a) plano simple.

b) cilíndrico simple.

c) seudoestratificado cilíndrico (prismático).

d) estratificado plano (pavimentoso).

PREGUNTA 14

Relacione las proposiciones sobre el tejido conectivo y su medio extracelular.

I. Se forma por el ordenamiento paralelo de las fibras colágenas (teñidas de azul), entre las que se observan fibroblastos (núcleos
ovoides de cromatina laxa) y fibrocitos (núcleos alargados de cromatina densa) que se disponen paralelos también a las fibras colágenas. Las fibras colágenas son las más abundantes y gruesas del tejido conectivo.
II. Están compuestas por dos tipos de proteínas: la elastina y la fibrilina. Son fibras más delgadas que las fibras colágenas y abundan en tejidos conjuntivos laxos. En el TC laxo, tienen un aspecto ramificado y entramado tipo red.
III. Es un material translúcido, extensamente hidratado y de consistencia gelatinosa, en el que están inmersas las células y las fibras tisulares, junto con otros componentes en solución. La fase acuosa funciona como un solvente que permite el intercambio de metabolitos (nutrientes y desechos) de una célula a otra a través del espacio intersticial.
IV. Componen la matriz intercelular y pueden ser de varios tipos: fibras colágenas, fibras elásticas y microfibrillas. Cualitativa
y cuantitativamente, el colágeno es la fibra más importante y abundante en nuestro organismo.
V. Forman parte de una red de soporte, son inelásticas presentes envolviendo órganos. Antiguamente consideradas fibras
diferentes, son fibras compuestas por colágeno tipo III.

A. Fibras proteínicas
B. La sustancia fundamental o matriz extracelular
C. Tejido conjuntivo denso modelado
D. Fibras reticulares

PREGUNTA 15

En un libro de histología, Aracely lee el siguiente texto: "La cromatina se observa en grumos compactos y toscos que se alternan con áreas claras de igual tamaño, lo que da frecuentemente un aspecto similar a los radios de una rueda de carro, su citoplasma es muy basófilo por su abundante RER". De acuerdo a este texto, uno supondría que se trata del (de las)

a) macrófago.

b) células plasmáticas.

c) células cebadas o Mastocitos.

d) células adiposas.

e) leucocito.

SOLUCIONARIO

Las características mencionadas son distintivas de esta célula:
Cromatina en "rueda de carro": Se refiere al patrón característico del núcleo de la célula plasmática, donde la cromatina se agrupa en grumos que se alternan con áreas claras, creando una apariencia similar a los radios de una rueda de carro.
Citoplasma muy basófilo: Indica que el citoplasma se tiñe intensamente de azul en las preparaciones histológicas, lo cual se debe a la presencia de una gran cantidad de retículo endoplasmático rugoso (RER).
Abundante RER: La célula plasmática tiene un RER muy desarrollado.

PREGUNTA 15

La intolerancia a la lactosa es la incapacidad de digerir un azúcar llamado lactosa, que se encuentra en la leche y los productos lácteos. Si la gente con intolerancia a la lactosa ingiere productos lácteos, la lactosa se deposita en sus intestinos, generando gases, retortijones abdominales, hinchazón y diarrea. Todo esto debido a:

a) La falta de proteasas

b) Las lipasas

c) Las amilasas

d) Las nucleasas

e) Las disacaridasas

SOLUCIONARIO

La lactosa es el azúcar de la leche y está presente en la leche de todos los mamíferos.
La lactosa, para ser digerida y absorbida por el intestino delgado, necesita de una **enzima llamada LACTASA.**

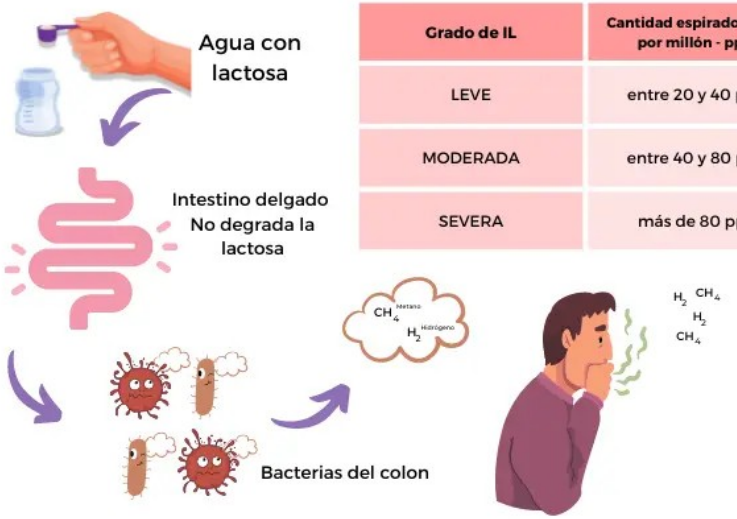

Grado de IL	Cantidad espirado (partes por millón - ppm)
LEVE	entre 20 y 40 ppm
MODERADA	entre 40 y 80 ppm
SEVERA	más de 80 ppm

Trilce COLEGIO

PREGUNTA 16

El cuerpo del ser humano tiene un sistema endocrino que le permite la activación e inhibición de funciones en diversos órganos. Teniendo en cuenta esto, relacione la hormona con la función que produce.

I. ACTH
II. ADH
III. PTH

a. Reabsorción de agua
b. control del nivel de Ca+
c. liberación de cortisol

A) Ia, IIb, IIIc

B) Ic, IIa, IIIb

C) Ib, IIc, IIIa

D) Ic, IIb, IIIa

E) Ib, IIa, IIIc

SOLUCIONARIO

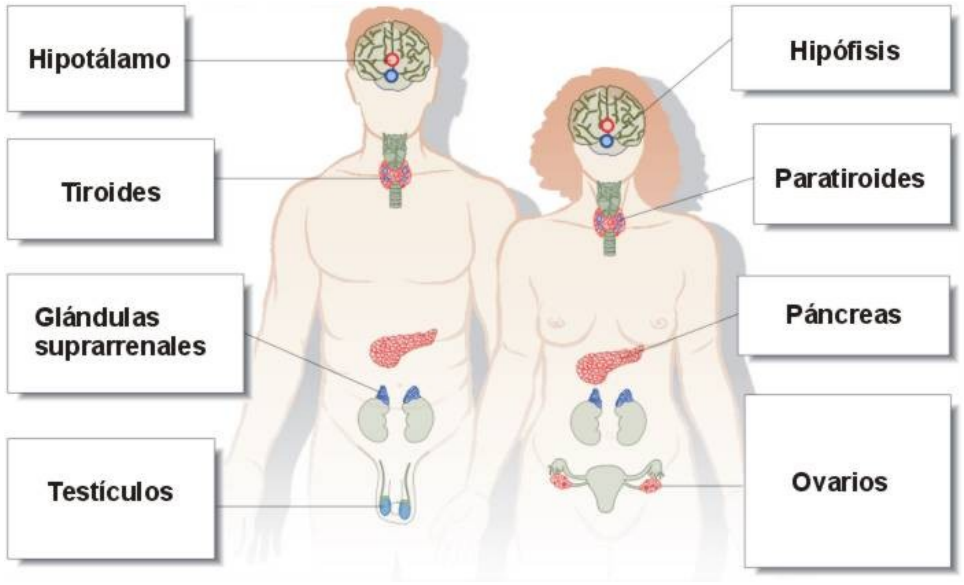

Trilce COLEGIO

PREGUNTA 17

La fenitoína es un medicamento anticonvulsivo que actúa reduciendo la actividad eléctrica anormal en el cerebro, evitando y previniendo las convulsiones; sin embargo, dentro de sus efectos secundarios se considera un aumento en la frecuencia de la micción, pérdida de agua por los riñones, aumento de concentración de sodio en la sangre, orina diluida y sangre concentrada. Estos efectos estarían indicando que el fármaco afecta la concentración de la hormona

A) oxitocina.

B) prolactina.

C) tirotropa.

D) cortisol.

E) vasopresina.

SOLUCIONARIO

Hormona que sirve para la contracción de los vasos sanguíneos y ayuda a que los riñones controlen la cantidad de agua y sal en el cuerpo. De esta manera regula la presión arterial y la cantidad de orina que se produce.

Trilce COLEGIO

PREGUNTA 18

El síndrome de secreción inadecuada de ADH (vasopresina) se define como una orina diluida hasta un valor menor al máximo en presencia de hipoosmolalidad sérica, en pacientes con función suprarrenal, tiroidea, renal, hepática y cardíaca normales que no tienen hipotensión, depleción de volumen, u otras causas fisiológicas que estimulen la secreción de vasopresina ¿Dónde se elabora la hormona mencionada y donde se almacena?

a) Suprarrenal – Vasos sanguíneos

b) Suprarrenal – Vasos sanguíneos

c) Hipotálamo – Hipófisis

d) Hipófisis – Hipotálamo

e) Hipófisis – Hipófisis

SOLUCIONARIO

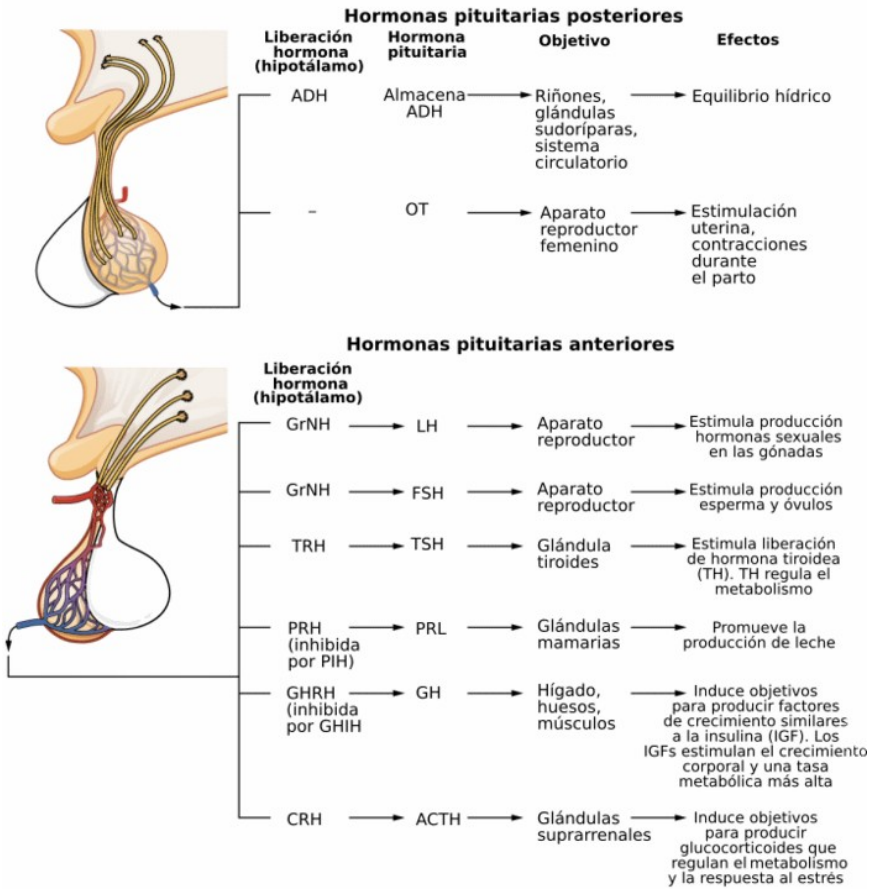

Trilce COLEGIO

Trilce

COLEGIO

Trilce

ACADEMIA

MEJOR PREPARACIÓN A MENOR PRECIO